DOI: 10.20514/2226-6704-2021-11-5-325-334 УДК 616.61-02:616.153.962.4-07-085

Н.В. Фомина[1, 2], Е.В. Уткина*[2]

[1] — ГАУЗ Кемеровская областная клиническая больница им. С.В. Беляева, Кемерово, Россия
[2] — Кемеровский государственный медицинский университет Минздрава России, Кемерово, Россия

МОНОКЛОНАЛЬНАЯ ГАММАПАТИЯ РЕНАЛЬНОГО ЗНАЧЕНИЯ: МОРФОЛОГИЧЕСКИЕ ВАРИАНТЫ ПОРАЖЕНИЯ

N.V. Fomina[1,2], E.V. Utkina*[2]

[1] — Kemerovo Regional Clinical Hospital named after S.V. Belyaev, Kemerovo, Russia
[2] — Kemerovo State Medical University of the Ministry of Health of Russia, Kemerovo, Russia

Monoclonal Gammapathy of Renal Significance: Morphological Variants of Lesion

Резюме

В статье рассматривается понятие моноклональная гаммапатия ренального значения, которое объединяет различные почечные заболевания, вызванные отложением моноклонального иммуноглобулина и/или их компонентов в клубочках и тубулоинтерстиции. Данная нозологическая группа была выделена из группы моноклональная гаммапатия неопределенного значения (в 2012 году). Представлены данные по изучению морфологического поражения почек, ассоциированного с моноклональной гаммапатией ренального значения. Спектр почечных заболеваний при моноклональной гаммапатии ренального значения разнообразен, и его классификация основана на локализации почечных поражений в клубочках, канальцах, интерстиции сосудов и стромы, а также особенностью отложения иммуноглобулинов (организованные и неорганизованные). Биопсия почки показана в большинстве случаев для определения локализации поражения, оценки его тяжести и прогноза выживаемости для пациента. Диагностика требует интеграции морфологических изменений с помощью световой микроскопии, иммунофлуоресценции, электронной микроскопии, а в некоторых случаях применяют окрашивание моноклонального белка на изотипы Ig (окраска гематоксилином/эозином, реакция Шиффа (PAS-реакция), серебрение по Джонсу, окраска по конго-рот, трихромальная окраска по Массону). Ранняя диагностика и своевременное назначение гематологом и/или гематоонкологом клон-ориентированной терапии позволяет остановить прогрессирование злокачественного процесса и снижения функции почек. В свою очередь, нефролог, взаимодействуя с гематологом и/или гематоонкологом, ведет наблюдение за пациентом.

Ключевые слова: *моноклональная гаммапатия неопределенного значения, моноклональная гаммапатия ренального значения, моноклональный белок, нефробиопсия*

Конфликт интересов

Авторы заявляют, что данная работа, её тема, предмет и содержание не затрагивают конкурирующих интересов

Источники финансирования

Авторы заявляют об отсутствии финансирования при проведении исследования

Статья получена 19.02.2021 г.
Принята к публикации 18.06.2021 г.

Для цитирования: Фомина Н.В., Уткина Е.В. МОНОКЛОНАЛЬНАЯ ГАММАПАТИЯ РЕНАЛЬНОГО ЗНАЧЕНИЯ: МОРФОЛОГИЧЕСКИЕ ВАРИАНТЫ ПОРАЖЕНИЯ. Архивъ внутренней медицины. 2021; 11(5): 325-334. DOI: 10.20514/2226-6704-2021-11-5-325-334

Abstract

The article discusses the concept of monoclonal renal gammopathy, which combines various renal diseases caused by the deposition of monoclonal immunoglobulin and / or their components in the glomeruli and tubulointerstitium. This nosological group was identified within the group of monoclonal gammopathies of undetermined significance (in 2012). The data on the study of morphological kidney damage associated with

*Контакты: Екатерина Владимировна Уткина, e-mail: goll1997.2011@mail.ru
*Contacts: Ekaterina V. Utkina, e-mail: goll1997.2011@mail.ru
ORCID ID: https://orcid.org/0000-0002-2000-3562

monoclonal renal gammopathy are presented. The spectrum of renal diseases in monoclonal renal gammopathy is diverse, and its classification is based on the localization of renal lesions in the glomeruli, tubules, vascular interstitium and stroma, as well as the peculiarity of the deposition of immunoglobulins (organized and unorganized). Kidney biopsy is required in most cases to locate the lesion, assess its severity, and predict patient survival. Diagnostics requires the integration of morphological changes using light microscopy, immunofluorescence, electron microscopy, and in some cases, staining of monoclonal protein for Ig isotypes is used (staining with hematoxylin / eosin, Schiff stain (PAS reaction), Jones stain, Congo Red stain, Masson's trichromal stain). Early diagnosis and timely prescription of clone-oriented therapy by a hematologist and / or a hemato-oncologist can stop the progression of the malignant process and kidney malfunction. A nephrologist should monitor the patient, interacting with the hematologist.

Key words: *gammopathies of undetermined significance, monoclonal gammopathy of renal significance, monoclonal protein, nephrobiopsy, light microscopy, immunofluorescence microscopy, electron microscopy*

Conflict of interests

The authors declare no conflict of interests

Sources of funding

The authors declare no funding for this study

Article received on 19.02.2021

Accepted for publication on 18.06.2021

For citation: Fomina N.V., Utkina E.V. Monoclonal Gammapathy of Renal Significance: Morphological Variants of Lesion. The Russian Archives of Internal Medicine. 2021; 11(5): 325-334. DOI: 10.20514/2226-6704-2021-11-5-325-334

ЗПТ — заместительная почечная терапия, ММ — множественная миелома, TMA (thrombotic microangiopathy associated with monoclonal gammopathy) — тромботическая микроангиопатия, ХБП — хроническая болезнь почек, AL — легкие цепи, AH — тяжелые цепи, AHL — легкие и тяжелые цепи, C3GP (C3-glomerulopathy associated with monoclonal gammopathy)-C3 — гломерулопатия, ассоциированная с моноклональной гаммапатией, CSH (crystal storing histiocytosis) — кристаллический гистиоцитоз, GBM — клубочковая базальная мембрана, HCDD (heavy chain deposition on disease) — болезнь отложения тяжелых цепей, Ig — иммуноглобулин, LCDD (light chain deposition on disease) — болезнь отложений легких цепей, LCPT (light-chain proximal tubulopathy) — проксимальная тубулопатия легких цепей, LHCDD (light and heavy chain deposition on disease) — болезни отложения легких и тяжелых цепей, MGRS (monoclonal gammopathy of renal significance) — моноклональная гаммапатия ренального значения, MGUS (monoclonal gammopathies of undetermined significance) — моноклональная гаммапатия неопределенного значения, MIDD — болезнь отложения моноклональных иммуноглобулинов, PGNMID (Proliferative glomerulonephritis with monoclonal immunoglobulin Deposits) — пролиферативный гломерулонефрит с отложением моноклональных иммуноглобулинов, TBM — тубулярная базальная мембрана

Введение

Моноклональная гаммапатия неопределенного значения (monoclonal gammopathies of undetermined significance — MGUS) включает в себя ряд заболеваний, в основе появления которых лежит нарушение работы В-лимфоцитов, приводящее к стойким патологическим секрециям одного клона иммуноглобулинов либо же составляющих их цепей [1-7]. Термин «моноклональной гаммапатии неопределенного значения» (monoclonal gammopathies of undetermined significance — MGUS) был впервые введен R. Kyle и его группой в 1978 году. MGUS — это асимптоматическое предзлокачественное клональное плазмоклеточное пролиферативное повреждение. Долгое время это нарушение остается у части больных доброкачественным и является предстадией множественной миеломы (ММ) и других В-лимфоцитарных опухолей. У 40 % пациентов с MGUS долгое время заболевание протекает доброкачественно, у 50 % пациентов в разные сроки наблюдается злокачественная прогрессия, а у 10 % развиваются заболевания неопухолевой природы из-за тканево-токсического воздействия М-протеина. Поэтому, в момент выявления парапротеинемии сложно сказать, произойдет или нет со временем ее трансформация в гемобластоз [1-8]. Среди других терминов, ранее обозначавших понятие MGUS, в практической медицине использовались идиопатическая, немиеломатозная, дискретная, криптогенная и рудиментарная моноклональная гаммапатия, дисиммуноглобулинемия, идиопатическая парапротеинемия и асимптоматическая параиммуноглобулинемия [6, 7]. До 2012 года этот термин MGUS активно закрепился и использовался в медицинской литературе, пока N. Leung и его соавторы обнаружили, что часть пациентов с MGUS могут иметь клинико-морфологическое поражение почечной паренхимы М-компонентом. В связи с этим открытием Международной группой по изучению поражения почек и моноклональной гаммапатии (International Kidney and Monoclonal Gammopathy Research group — IKMG) была предложена новая нозологическая группа в современной нефрологии и онкогематологии: «моноклональная гаммапатия ренального значения» (monoclonal gammopathy of renal significance — MGRS). Введение данного термина позволило дифференцировать понятие MGUS и вывести ряд клинических случаев из рамок «неопределенности» [1-8].

MGRS предполагает патологическое состояние, характерными особенностями которого являются пролиферация клона В-клеток или плазматических клеток, продуцирующих нефротоксичный моноклональный иммуноглобулин или его фрагменты (только легкую цепь и/или только тяжелую цепь) [9]. Группу пациентов по диагностическим показателям нельзя относить к пациентам с множественной миеломой, так как для этой группы характерно среднее значение плазменных

клеток костного мозга (КМ) — 2,2 %, а уровень М-протеина — 1,1 г/л [2-5]. Клон — популяция клеток, которая возникла из одной клетки-предшественницы и наследует все свойства, в том числе и возможность активно производить моноклональный парапротеин (М-протеина, моноклонального протеина) или часть (только легкую цепь или только тяжелую цепь). Результатом воздействия моноклонального белка на почечную паренхиму является неуклонное прогрессирование дисфункции почек вплоть до утраты функции органа и ухудшение прогноза жизни пациента [1-9]. Заболевания почек, связанные с MGRS, разнообразны, и их список продолжает расти. Поэтому проблема MGRS остается крайне актуальной для врачей любой специальности здравоохранения и отчасти заключается в недостаточности знаний специалистов. Для решения данной проблемы требуется мультидисциплинарный подход, так как чаще всего данная проблема находится на стыке двух специальностей — гематологии и нефрологии [1- 5].

Эпидемиология

Доказано, что MGUS выявляется у 4,2 % в группе людей старше 50 лет; 5,3 % — старше 70 лет и до 8 % у мужчин — старше 80 лет. Распространенность MGUS у афроамериканцев в два-три раза выше, чем у белых из этой же популяции [7, 10]. Заболеваемость хронической болезнью почек (ХБП) также увеличивается после 60 лет [7, 11, 12]. В связи с увеличением возраста населения в основе развития ХБП лежат прогрессирующие хронические заболевания с формированием нефросклероза (сахарный диабет, артериальная гипертензия и другие). MGUS постепенно приводит к развитию ХБП. Следовательно, у одного и того же пациента могут быть как проявления MGUS, так и ХБП, которые не связаны патогенетически [7].

Повреждение почек, обусловленное моноклональным парапротеином — нечастая патология в структуре болезней почек. Распространенность патологии почек, связанной с каким-либо вариантом моноклональной гаммапатии, составляет 7,5 % среди всех больных, которым была проведена диагностическая нефробиопсия. При этом MGRS была обнаружена только у 4 % [2-5, 7].

Принимая во внимание, что данное заболевание можно подтвердить исключительно проведением морфологической верификации диагноза, следовательно, MGRS является орфанным заболеванием (10,2 случая на 100 тыс. взрослого населения в год) [7].

Механизмы и структура поражения почек при моноклональной гаммапатии ренального значения

Патогенетические механизмы влияния парапротеина на почечную паренхиму различны и пока окончательно не изучены. Из-за особенностей структуры и изменения физико-химических свойств самой молекулы парапротеина и действия аномальных моноклональных иммуноглобулинов или его фрагментов (только легкой цепи и/или только тяжелой цепи) происходит патогенез данного процесса (рис. 1) [1, 4-5, 7].

Спектр поражений почек, ассоциированных с моноклональной гаммапатией ренального значения (monoclonal gammopathy of renal significance — MGRS), достаточно широк и включает поражение разных участков нефрона: клубочка, канальцев; интерстиция и сосудов. Поэтому возникает разнообразие клинических проявлений MGRS в виде изолированного синдрома или комбинации (артериальная гипертензия, нефротический и др.) [1-7].

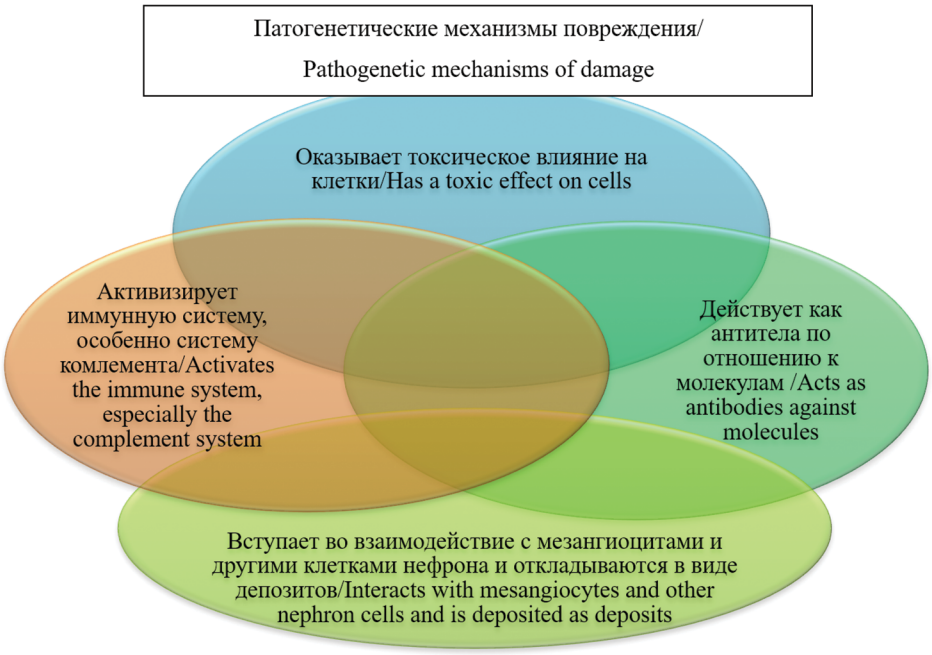

Рисунок 1. *Патогенетические механизмы повреждения почечной паренхимы парапротеином*
Figure 1. *Pathogenetic mechanisms of damage to the renal parenchyma by paraprotein*

Таблица 1. *Морфологическая диагностика моноклональной гаммапатии ренального значения (MGRS)*
Table 1. *Morphological diagnosis of monoclonal gammopathy of renal significance (MGRS)*

Светооптическое исследование/
Light-optical research

Применение следующих окрасок: / Application of the following stains:
- Гематоксилин/эозин / Hematoxylin/eosin
- Шиффа (PAS-реакция) / Schiff (PAS reaction)
- Серебрение по Джонсу / Jones stain
- Конго-рот / Congo Red
- Трихромальная окраска по Массону / Masson's trichrome stain

Иммунофлюоресцентное исследование /
Immunofluorescence study

- Выявление в почечной паренхиме депозитов молекул моноклонального иммуноглобулина (панель антител к IgA, IgM, IgG (типирование IgG), IgD, λ и κ цепей, C3, C1q) / Detection of deposits in the kidney parenchyma monoclonal immunoglobulin molecules (panel of antibodies to IgA, IgM, IgG (typing IgG), IgD, λ и κ chains, C3, C1q).
- С целью дифференциальной диагностики фибриллярного гломерулонефрита, депозиты, которые могут обладать конгофильностью, применяют исследование на DNAJB9. DNAJB9 — белок семейства шаперонов, специфичный для этого типа / For the purpose of differential diagnosis of fibrillary glomerulonephritis which deposits may be congophilic, a DNAJB9 study is used. DNAJB9 is a protein of the chaperone family specific for this type.

Микроскопическое исследование (ультраструктурное) /
Microscopic examination (ultrastructural)

Позволяет оценить степень повреждения и характер депозитов, образованных моноклональным белком (организованные/неорганизованные) / Allows to assess the degree of damage and the nature of the deposits formed by the monoclonal protein (organized / non-organized).

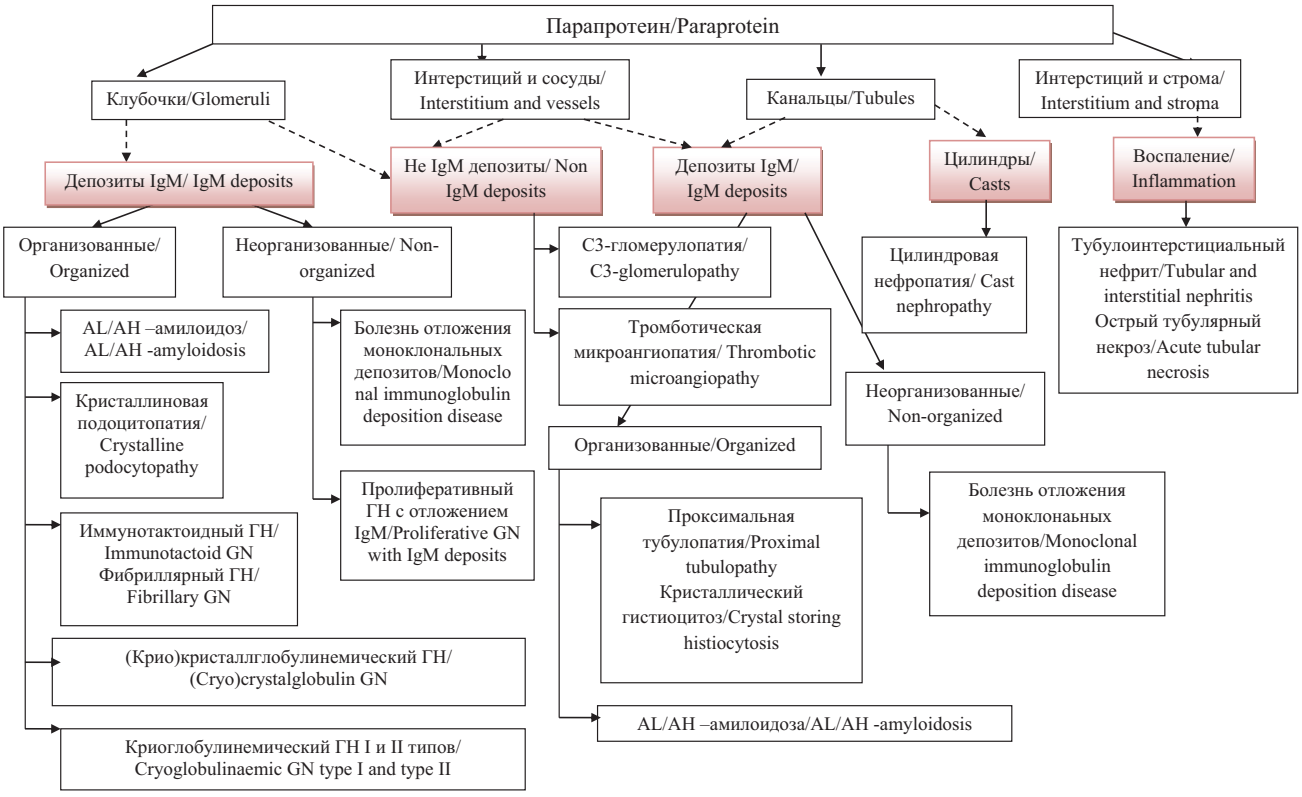

Рисунок 2. *Патоморфологические варианты поражения почек, обусловленные парапротеином (адаптировано из Смирнов А.В., Афанасьев Б.В., Поддубная И.В. и др., 2020)*
Figure 2. *Pathological variants of renal damage due to paraprotein (adapted from Smirnov A.V., Afanasyev B.V., Poddubnaya I.V. et al., 2020)*

Клинико-морфологическое поражение при MGRS трудно разграничить от других почечных патологий, не связанных с моноклональной гаммапатией, без использования дополнительных методов обследования. Тип поражения почек определяется врожденными структурными характеристиками и физико-химическими свойствами моноклонального иммуноглобулина, а не особенностями клона, который его продуцирует [1-7].

Диагностика моноклональной гаммапатии ренального значения (MGRS)

Для постановки диагноза MGRS необходимо определить специфичность поражения почек, которая обусловлена действием продуцируемого клоном моноклонального белка. Принимая во внимание существенное разнообразие вариантов поражения почек, при MGRS главным методом диагностики остается морфологическое исследование почечной ткани (табл. 1) [1, 4, 6, 7].

Результат морфологического анализа подчеркивает особенности поражения MGRS в каждом конкретном случаем, а также представляет информацию в отношении почечного прогноза [1, 4, 6, 7].

В 2017 году Международная группа по изучению поражения почек и моноклональной гаммапатии (International Kidney and Monoclonal Gammopathy Research Group — IKMG) ввела для MGRS-ассоциированных поражений почек новую классификацию, основанную на морфологических результатах исследований (световая микроскопия, иммунофлуоресцентные исследования с полным набором антител и электронная микроскопия). Почечные отложения первоначально подразделялись на следующие категории: на организованные, неорганизованные и неиммуноглобулиновые гаммапатии [4, 6, 7, 13, 14]. В классификацию от 2017 года были внесены две дополнительные подкатегории [13]. В категорию неиммуноглобулиновых гаммапатий были добавлены подкатегория тромботическая микроангиопатия (TMA) и подкатегория патологических отложений, которые ультраструктурно подобны моноклональным гаммапатиям, но не всегда являются ими (рис. 2) [7, 14].

Поражения с организованными депозитами IgM

Организованные отложения моноклональных иммуноглобулинов разделяются на фибриллярные (при амилоидозе), микротрубочковые (при криоглобулинемическом и иммунотактоидном нефрите), кристаллические и/или инклюзионные формы при проксимальной тубулопатии легких цепей с наличием или без синдрома Фанкони и при кристаллическом гистиоцитозе [4, 6, 7]. Данную патологию выявляют, проводя нефробиопсию, при этом ведущим методом диагностики является световая, иммунофлуоресцентная, электронная микроскопия. Основным методом верификации структуры и вида организованного отложения служит окрашивание моноклонального иммуноглобулина и/или его фрагментов различными способами: окраска гематоксилин/эозином, постановка реакции Шиффа (PAS-реакция), серебрение по Джонсу, окраска по конго-рот, трихромальная окраска по Массону [4, 6, 7].

Фибриллярные формы отложения моноклональных иммуноглобулинов

Среди фибриллярных форм выделяют амилоидоз (amyloidosis), который включает подтипы с отложением легкой цепи (AL), тяжелой цепи (AH), а также тяжелой и легкой цепей (AHL). Долгое время это состояние в группе фибриллярных отложений оставалось единственным, но в последнее время был выявлен моноклональный фибриллярный гломерулонефрит (monoclonal fibrillary glomerulonephritis) [7, 15- 19].

Амилоидные фибриллы чаще поражают клубочки и кровеносные сосуды и интерстиций (у 60 % пациентов). Интратубулярный цитоплазматический амилоидоз встречается редко [20]. В большинстве случаев амилоидоз, связанный с М-белком, происходит из фрагментов моноклональных легких цепей (AL), которые чаще относятся к изотипу λ, чем κ, и редко из фрагментов интактного иммуноглобулина (Ig) или только тяжелых цепей (AH) [6, 7, 20]. При световой микроскопии амилоидные фибриллы выглядят как сплошные, неразветвленные и беспорядочно расположенные отложения диаметром 7-12 нм. При окраске гематоксилином/эозином выявляются бледные эозинофильные включения; при окрашивании реактивом Шиффа (PAS-реакция) — отрицательная или слабоположительная реакция; при взаимодействии с трихромом (окраска по Массону) — синяя или серебристая окраска (отрицательная). Незаменимым золотым стандартом для обнаружения амилоида на протяжении уже более 50 лет остается окрашивание конго-красным (с характерным ярко-зеленым лучепреломлением в поляризованном свете). При иммунофлуоресцентной микроскопии — монотипическое окрашивание амилоидных отложений. При электронной микроскопии отложения амилоида в почках выглядят как неразветвленные фибриллы, которые расположены беспорядочно и видны в мезангиуме, клубочках или канальцах, интерстиции и сосудах [6, 7].

Амилоидоз — системное заболевание, и у большинства пациентов наблюдается вовлечение в патологический процесс не только почечной ткани, но и других органов (подкожно-жировая клетчатка, желудочно-кишечный тракт, костный мозг) [6, 7, 20]. Небольшая группа пациентов (7-17 %) с фибриллярным гломерулонефритом (monoclonal fibrillary glomerulonephritis), которая клинически соответствует критериям моноклональной гаммапатии. У 3-15 % из этой группы пациентов обнаруживается формирование «фибриллярных» депозитов (отложения IgG, ограниченные легкой цепью) [6, 7, 15, 16, 18, 21, 22].

При фибриллярном гломерулонефрите фибриллы располагаются в случайном порядке, в среднем в два раза толще (10-30 нм) чем те, которые наблюдаются при амилоидозе и обычно не окрашиваются конго-красным. При световой микроскопии подтвердить фибриллярный гломерулонефрит можно при окрашивании клубочков на гомолог DnaJ белка теплового шока члена B подсемейства 9 (DNAJB9 — DnaJ Heat Shock Protein Family (Hsp40) Member B9), который является надежным маркером заболевания. Иммунофлуоресцентное исследование не специфично (окрашивание IgG: в основном IgG4, реже IgG1 и C3 компонента комплемента) [6, 7, 18, 21].

Эти различия могут быть использованы, чтобы отличить моноклональный гломерулонефрит от подтипов амилоидоза с отложением тяжелой цепи (AH), а также тяжелой и легкой цепей (AHL) [6, 7, 23, 24].

Микротрубочковые формы отложения моноклональных иммуноглобулинов

Иммунотактоидный гломерулонефрит (immunotactoid glomerulonephritis) и криоглобулинемический гломерулонефрит (cryoglobulinaemic glomerulonephritis) — два заболевания, которые характеризуются отложениями иммуноглобулина в виде микротрубочек. Микротрубочки можно отличить от фибрилл по их полому центру и большому диаметру (17-90 нм) [6, 7, 21, 22]. Криоглобулинемия состоит из трех типов. Тип I (простые криоглобулины) включает моноклональные иммуноглобулины одного класса (A, G или M), реже — моноклональные легкие цепи иммуноглобулинов. Тип II (смешанные криоглобулины) состоит из одного моноклонального иммуноглобулина в роли антитела (обычно IgM, реже IgA или G), соединенного с поликлональным IgG. Тип III (смешанные криоглобулины) состоит из нескольких классов поликлональных иммуноглобулинов, а иногда из неиммуноглобулиновых молекул (фибронектин, липопротеины, C3-компонент комплемента) [1, 4, 6, 7, 21, 25].

Поэтому к моноклональным гаммапатиям ренального значения (MGRS) относят криоглобулинемии I и II типа, поскольку криоглобулинемия III типа связана исключительно с поликлональными иммуноглобулинами [1, 4, 7, 21].

Криоглобулинемии I типа характеризуется выпадением M-белка при температуре ниже 37°C и растворением при нагревании сыворотки. Это и может вызвать гломерулонефрит, связанный с криоглобулинемией (20-30 %), и системные проявления (васкулитные высыпания, периферическая невропатия — синдром Рейно и артралгия). Наиболее частой причиной криоглобулинемии II типа — инфекция гепатита C. Только около 10-30 % случаев имеет связь с лимфопролиферацией B-клеток [1, 4, 7, 21]. При световой микроскопии характерным признаком криоглобулинемии является мембранопролиферативный гломерулонефрит с эндокапиллярной пролиферацией. Также обнаруживаются многочисленные лейкоциты с интракапиллярной инфильтрацией и при действии реактива Шиффа (PAS-реакция) — огромные PAS-положительные внутрипросветные иммунные отложения (белковые гиалиновые тромбы). При иммунофлуоресцентной микроскопии видны внутрипросветный Ig и отложения C3, C4, C1q компонентов комплемента. При электронной микроскопии — субструктуры микротрубочек, фибрилл и отложений в виде «отпечатков пальцев» [1, 4, 6, 7, 21]. Иммунотактоидный гломерулонефрит часто имеет моноклональную природу, в отличие от фибриллярного гломерулонефрита. Чаще является почечно-ограниченным заболеванием и в отличие от криоглобулинемий не проявляет типичных признаков криоглобулинемического гломерулонефрита (образование тромбов гломерулярного белка, васкулитов артерий и/или артериол) [1, 6, 7, 21].

Гломерулярные отложения при иммунотактоидном гломерулонефрите однородно состоят из микротрубочек (с ограниченными изотипами λ или κ) и чаще располагаются параллельными рядами с преимущественно субэпителиальной и субэндотелиальной локализацией [6, 7, 21, 26, 25, 27]. При окрашивании конго-красным обнаруживается отрицательный результат (не обнаруживается дихроизм: красноватое и зелено-желтое свечение).

При иммунофлуоресцентной микроскопии видны отчетливые полые центры и окрашивание C3 компонента комплемента. При электронной микроскопии определяются фокусно расположенные параллельные массивы 30-90 нм в диаметре [6, 7, 21].

Кристаллические и/или инклюзионные формы отложения моноклональных иммуноглобулинов

Проксимальная тубулопатия легких цепей (light-chain proximal tubulopathy — LCPT), кристаллический гистиоцитоз (crystal storing histiocytosis — CSH) и (крио) кристаллоглобулинемический гломерулонефрит ((cryo)crystalglobulin glomerulonephritis) –заболевания, которые характеризуются отложениями иммуноглобулина в виде кристаллов и/или включений. Проксимальная тубулопатия представлена кристаллическим и некристаллическим вариантами. В кристаллическом варианте LCPT многочисленные кристаллы легких цепей различной формы обнаруживаются внутри клеток проксимальных канальцев, внутри лизосом или свободно располагаются в цитоплазме. Этот вариант в основном связан с отложением κ-легкой цепи и клинически проявляется полным или частичным синдромом Фанкони, который встречается у молодых пациентов [6, 7, 28-32]. При световой микроскопии *κ* легкие цепи имеют стержневую или ромбовидную форму, они гиперэозинофильны и при действии реактива Шиффа (PAS-реакция) не окрашиваются. Для визуализации кристаллического включения при иммунофлуоресцентной микроскопии клетки проксимальных

канальцев используют проназу (биохимический препарат, представляющий собой смесь протеиназ, выделяемых из внеклеточной жидкости стрептомицета Streptomyces griseus). При электронной микроскопии виазулизируются электроноплотные внутрицитоплазматические включения [6, 7, 28-30].

При некристаллическом варианте LCPT клетки проксимальных канальцев растягиваются и повреждаются из-за накопления многочисленных некристаллических включений легких цепей в лизосомах. Этот вариант, как правило, связан с отложением λ легкой цепи, синдром Фанкони проявляется редко, вариант является благоприятным по сравнению с кристаллическим вариантом повреждения почек. Иногда некристаллический вариант LCPT может имитировать острый тубулярный некроз или острый интерстициальный нефрит [6, 7, 28, 30, 33].

У пациентов с кристаллическим гистиоцитозом (CSH) кристаллы легких цепей преимущественно *κ* цепи часто обнаруживаются в гистиоцитах почек, а также в клетках проксимальных канальцев и могут иметь широкое внепочечное распространение, в том числе в костном мозге, лимфатических узлах, легких, щитовидной железе, околоушной железе, роговице, синовиальной оболочке, коже, подкожно-жировой клетчатке, желудке, печени и мозге [6, 7, 34-37].

Инфильтрация гистиоцитами и отложение кристаллов легких цепей (чаще *κ*) приводят к развитию интерстициального фиброза и тубулярной атрофии. Диагностика гистиоцитоза с накоплением кристаллов (CSH) может быть сложной задачей, поскольку при иммунофлуоресцентной микроскопии кристаллические включения не могут всегда идентифицироваться, поэтому может потребоваться использование проназы или иммунопероксидазного метода [6, 7].

Гистиоцитоз с накоплением кристаллов (CSH) может протекать одновременно с проксимальной тубулопатией легких цепей. В таком случае организованные цитоплазматические включения игольчатой или овальной формы кристаллы в проксимальных трубчатых клетках видны с помощью электронной микроскопии [6, 7, 34, 35]. (Крио)кристаллоглобулинемический гломерулонефрит ((cryo)crystalglobulin glomerulonephritis) является редкой моноклональной гаммапатией, характеризующейся тромбами иммуноглобулина в артериолах и капиллярах клубочков [6, 7, 39].

Эти тромбы имеют кристаллическую структуру, у некоторых пациентов процесс кристаллизации ускоряется при воздействии холода — это и есть криокристаллоглобулинемия [6, 7, 32, 39, 40].

В образцах биопсии почек у пациентов с криокристаллоглобулинемией видны крупные внеклеточные кристаллы в капиллярах и артериолах клубочков, которые часто связаны с тромбами фибрина и воспалительным процессом. При микроскопии мезангиальная и эндокапиллярная гиперклеточность часто отсутствует. Как и при криоглобулинемии, внутрисосудистое отложение кристаллов приводит к окклюзии мелких сосудов, тромбозу и/или воспалительному васкулиту [6, 7].

Поражения с неорганизованными депозитами IgM

Неорганизованные отложения моноклональных иммуноглобулинов наблюдаются у пациентов с болезнью отложения моноклональных депозитов (MIDD) и пациентов с пролиферативным гломерулонефритом с отложением моноклональных иммуноглобулинов (Proliferative glomerulonephritis with monoclonal immunoglobulin Deposits — PGNMID) [4, 6, 7].

Болезнь отложения моноклональных иммуноглобулинов (MIDD) включает три подтипа, характеризующихся отложением легких цепей (light chain deposition on disease), тяжелых цепей (heavy chain deposition on disease) или обеих легких и тяжелых цепей (light and heavy chain deposition on disease) [6, 7, 21, 22].

Болезнь отложений легких цепей (LCDD) является наиболее распространенным подтипом (изотип κ). Почти всегда поражаются почки, внепочечные поражение часто встречается в сердце, печени и легких. При световой микроскопии виден узловой гломерулосклероз и узловое мезангиальное расширение вместе с утолщением клубочковой и трубчатой базальных мембран (GBM и TBM). Неспецифические проявления следующие: различная степень атрофии канальцев, интерстициальный фиброз и воспаление. При иммунофлуоресцентной микроскопии видны монотипные, линейные и аморфные легкие цепи, которые откладываются в мезангиуме и по ходу клубочковой и трубчатой базальных мембран (GBM и TBM) [6, 7, 21, 22]. При болезни отложения легких и тяжелых цепей (LHCDD) и болезни отложения тяжелых цепей (HCDD) при световой микроскопии наблюдаются линейные отложения, видны монотипные γ, α или μ легкие цепи вдоль клубочковой и трубчатой базальных мембран (GBM и TBM). При электронной микроскопии — зернистые отложения выглядят нефибриллярными, электронно-плотными и расположены в клубочках субэндотелиально, мезангиуме и на внешней стороне трубчатой базальной мембраны [6, 7, 21, 22].

Напротив, при пролиферативном гломерулонефрите с отложением моноклональных иммуноглобулинов (PGNMID) происходят отложения в клубочках интактных моноклональных IgG редко IgA или IgM [6, 7, 22, 41]. При световой микроскопии — преимущественно эндокапиллярная пролиферация и/или мембранопролиферативный гломерулонефрит (МПГН) или без морфологических изменений. По данным иммунофлуоресцентной микроскопии, отложения IgG ограничены клубочками и состоят из одного изотипа легкой цепи и одного изотипа тяжелой цепи, чаще всего IgG3κ [6, 7, 22, 41, 42]. Положительное окрашивание на C3 и C1q указывает на активацию системы комплемента. При электронной микроскопии — зернистые и неорганизованные отложения ограничены клубочками, где они располагаются в мезангиуме и субэндотелиальном пространстве, реже в суэпителиальном пространстве [6, 7].

Неиммуноглобулиновые гаммапатии

Не все поражения почек, связанные с моноклональной гаммапатией ренального значения (MGRS), включают отложения моноклональных иммуногобулинов. Частой формой связанного с MGRS расстройства, лишенного таких отложений, является C3-гломерулопатия, ассоциированная с моноклональной гаммапатией (C3-glomerulopathy associated with monoclonal gammopathy — C3GP), которая регистрируется примерно у 30 % пациентов [6, 7, 43]. C3-гломерулопатия, ассоциированная с моноклональной гаммапатией приводит к дисфункции почек по косвенному механизму. Данный механизм представляет процесс, при котором М-белок действует как аутоантитело к C3-конвертазе или как аутоантитело к другим регулирующим к белкам комплемента, что приводит к нарушению регуляции альтернативного пути комплемента [6, 7, 43-45]. При световой микроскопии наблюдается мезангиальный пролиферативный, мембранопролиферативный или эндокапиллярный пролиферативный гломерулонефрит. Это выглядит как большие субэпителиальные отложения — в форме «горба». Для C3GP характерно отложение в клубочках фрагмента C3 компонента системы комплемента, по крайней мере в два раза интенсивнее, чем любая комбинация IgG, IgM, IgA и C1q [6, 7, 31, 44, 46]. Примерно у 5-10 % пациентов при иммунофлуоресцентной микроскопии обнаруживается мембранопролиферативный гломерулонефрит с замаскированными моноклональными отложениями. Эти пациенты требуют дополнительных иммунофлуоресцентных исследований: использование протеаз для идентификации моноконального иммуноглобулина в отложениях [6, 7, 31, 46]. При электронной микроскопии определяются электронно-плотные мезангиальные, субэпителиальные и субэндотелиальные отложения [6, 7]. В группу неиммуноглобулиновых гаммапатий входит тромботическая микроангиопатия (thrombotic microangiopathy associated with monoclonal gammopathy — TMA), характеризующаяся у части пациентов микроангиопатической гемолитической анемией. TMA может возникать одновременно у пациентов с моноклональными гаммапатиями, включая MM и макроглобулинемию Вальденстрема (WM) [6, 7, 47]. Данное заболевание является относительно редким и новым, в литературе описано несколько случаев. Ravindarn et al. установили связь между гаммапатией, TMA и высоким уровнем моноклональных иммуноглобулинов у 21 % пациентов в возрасте 50 лет и старше [6, 7, 48]. Патофизиология этих нарушений не всегда понятна, но может быть связана с моноклональным иммуноглобулином, действующим как аутоантитело против регуляторного белка комплемента.

Повреждение почек при TMA характеризуется образованием тромбов в капиллярах клубочков, набуханием эндотелия, мезангиолизом с микроаневризмами и формированием двойного контура стенок капилляров клубочков. Таким образом, в основе процесса лежит острое повреждение канальцев с различной степенью формирования тубулоинтерстициального рубцевания [6, 7, 49, 50].

Новые подходы в диагностике и введении моноклональной гаммапатии ренального значения

До настоящего времени диагностика моноклональных гаммапатий осуществлялась с помощью количественного определения циркулирующего аномального белка: электрофорез белков сыворотки крови с определением уровня М-градиента, иммунофиксация белков с определением их типа, электрофорез и иммунофиксация белков в суточной моче. В начале 2000 годов появился новый метод определения свободных легких цепей в сыворотке крови — «Freelite», принцип которого основан на взаимодействии легких цепей типа λ и κ с высокоспецифичными антисыворотками. Маркером пролиферации является нарушение соотношения κ/λ (в норме 0,26-1,65).

В центре внимания гематолога и/или гематоонколога должна быть идентификация клона, так как любой выявленный вариант поражения при MGRS требует своевременного начала клон-ориентированной терапии, позволяющей сохранить функции почек и предупредить неконтролируемое прогрессирование злокачественного процесса за счет снижения ускоренной секреции аномального иммуноглобулина и/или его цепей. В диагностике и лечении данного заболевания большую роль играет нефролог, который сотрудничает с гематологом и/или гематоонкологом. В первую очередь нефролог должен проводить коррекцию назначенной клон-ориентированной терапии с учетом нефротоксичности химиотерапевтических препаратов и осуществлять оценку почечного ответа на проводимое гематологическое лечение с учетом скорости клубочковой фильтрации. При прогрессировании патологического процесса и ухудшения почечной функции нефролог решает вопрос о назначении методов заместительной почечной терапии (ЗПТ), так как эти методы позволяют выводить аномальные иммуноглобулины и/или его цепи из организма, таким образом, снижая их токсическое действие на паренхиму почки. При развитии терминальной стадии хронической болезни почек (ХБП С5) и постоянно требующийся ЗПТ нефролог включает пациента в лист ожидания и готовит его к аллотранплантации почки [1-8].

Заключение

MGRS — новая группа заболеваний, в основе которых лежит гиперпродукция нефротоксического моноклонального иммуноглобулина (М-протеина, парапротеина) и/или MGRS составляющих их цепей. Открытие патогенетических механизмов повреждения почечной ткани (патологическая активация системы комплемента, токсическое влияние клона клеток, взаимодействие антител с гломерулярными антигенами клеток нефрона). Именно это открытие позволило выделить MGRS в отдельную нозологическую единицу. Поражения почечной ткани, связанные с MGRS, имеют

специфическую морфологическую картину, связанную с отложением моноклональных иммуноглобулинов. Выявленный в сыворотке и/или моче моноклональный иммуноглобулин должен быть идентичен с обнаруженным иммуноглобулином при нефробиопсии.

Своевременное начало клон-ориентированной терапии, позволяет сохранить функции почек и предупредить неконтролируемое прогрессирование злокачественного процесса за счет снижения секреции аномального иммуноглобулина и/или его цепей.

Вклад авторов:

Все авторы внесли существенный вклад в подготовку работы, прочли и одобрили финальную версию статьи перед публикацией

Фомина Н.В. (ORCID ID: https://orcid.org/0000-0003-2139-5446): концепция исследования, сбор, анализ и интерпретация данных, подготовка черновика рукописи

Уткина Е.В. (ORCID ID: https://orcid.org/0000-0002-2000-3562): сбор, анализ и интерпретация данных, подготовка черновика рукописи

Author Contribution:

All the authors contributed significantly to the study and the article, read and approved the final version of the article before publication

Fomina N.V. (ORCID ID: https://orcid.org/0000-0003-2139-5446): the concept of the research, data mining, analysis and interpretation, preparation of a draft of the manuscript

Utkina E.V. (ORCID ID: https://orcid.org/0000-0002-2000-3562): data mining, analysis and interpretation, preparation of a draft of the manuscript

Список литературы / References:

1. Козловская Л.В., Рамеев В.В., Когарко И.Н. и др. Поражения почек, ассоциированные с моноклональной гаммапатией неопределенного значения: клинические формы, механизмы развития, подходы к лечению. Клиническая медицина. 2016; 94 (12): 892-901. DOI: http://dx.doi.org/10.18821/0023-2149-2016-94-12-892-901
Kozlovskaya L.V., Rameev V.V., Kogarko I.N., et al. Renal lesions associated with monoclonal gammopathies of undetermined significance : clinical forms, mechanisms of development, approaches to treatment. Klin. med. 2016; 94(12): 892-901. DOI: http://dx.doi.org/10.18821/0023-2149-2016-94-12-892-901 [In Russian]
2. Смирнов А.В., Добронравов В.А., Храброва М.С. и др. Междисциплинарный подход в практике врача-терапевта: фокус на моноклональную гаммапатию ренального значения (сокращенная версия Консенсуса гематологов и нефрологов России по введению нозологии, диагностике и обоснованности клон-ориентированной терапии). Терапия. 2020; 2(36): 22-33. DOI: https://dx.doi.org/10.18565/therapy.2020.2.22-33
Smirnov A.V., Dobronravov V.A., Khrabrova M.S. et al. An interdisciplinary approach in the practice of general physician: a focus on monoclonal gammopathy of renal significance (shot version of the Consensus of hematologists and nephrologists of Russia on the establishment of nosology, diagnostic approach and rationale for clone specific treatment). Therapy. 2020; 2(36): 22-33. DOI: https://dx.doi.org/10.18565/therapy.2020.2.22-33 [In Russian]
3. Смирнов А.В., Афанасьев Б.В., Поддубная И.В. и др. Моноклональная гаммапатия ренального значения: консенсус гематологов и нефрологов России по введению нозологии, диагностике и обоснованности клон-ориентированной терапии. Архивъ внутренней медицины. 2020; 10(2): 102-118. DOI: 10.20514/2226-6704-2020-10-2-102-118
Smirnov A.V., Afanasyev B.V., Poddubnaya I.V. et al. Monoclonal Gammopathy of Renal Significance: Consensus of Hematologists and Nephrologists of Russia on the Establishment of Nosology, Diagnostic Approach and Rationale for Clone Specific Treatment. The Russian Archives of Internal Medicine. 2020; 10(2): 102-118. DOI: 10.20514/2226-6704-2020-10-2-102-118 [In Russian]
4. Смирнов А.В., Добронравов В.А., Храброва М.С. и др. Поражение почек при моноклональной гаммапатии: мультидисциплинарный подход в онкогематологии и нефрологии. Онкогематология. 2020; 15(2): 49–60. doi: 10.17650/1818-8346-2020-15-2-49-60
Smirnov A.V., Dobronravov V.A., Khrabrova M.S. et al. Kidney involvement in monoclonal gammopathies: multidisciplinary approach in oncohematology and nephrology. Onkogematologiya. 2020; 15(2): 49–60. DOI: 10.17650/1818-8346-2020-15-2-49-60 [In Russian]
5. Храброва М.С, Добронравов В.А, Смирнов А.В. Поражения почек, ассоциированные с моноклональными гаммапатиями: одноцентровое исследование. Нефрология. 2018; 22(6): 38–46. DOI: 10.24884/1561-6274-2018-22-6-38-46
Khrabrova M.S, Dobronravov V.A, Smirnov A.V. Kidney disease associated with monoclonal gammopathies: single-center study. Nephrology (Saint-Petersburg). 2018; 22(6): 38–46. DOI: 10.24884/1561-6274-2018-22-6-38-46 [In Russian]
6. Amaador K, Peeters H, Minnema MC, et al. Monoclonal gammopathy of renal significance (MGRS) histopathologic classification, diagnostic workup, and therapeutic options. Neth J Med. 2019; 77(7): 243-254.
7. Leung N, Bridoux F, Batuman V., et al. The evaluation of monoclonal gammopathy of renal significance: a consensus report of the International Kidney and Monoclonal Gammopathy Research Group [published correction appears in Nat Rev Nephrol. 2019 Feb; 15(2): 121]. Nat Rev Nephrol. 2019; 15(1):45-59. DOI:10.1038/s41581-018-0077-4
8. Fermand JP, Bridoux F, Dispenzieri A., et al. Monoclonal gammopathy of clinical significance: a novel concept with therapeutic implications. Blood. 2018; 132(14): 1478–1485. DOI: 10.1182/blood-2018-04-839480
9. Leung N, Bridoux F, Hutchison CA., et al. Monoclonal gammopathy of renal significance: when MGUS is no longer undetermined or insignificant. Blood. 2012; 120(22): 4292–4295. DOI: 10.1182/blood-2012-07-445304
10. Kyle RA, Therneau TM, Rajkumar SV., et al. Prevalence of monoclonal gammopathy of undetermined significance. N Engl J Med. 2006; 354(13): 1362-1369. DOI:10.1056/NEJMoa054494
11. Delanaye P, Glassock RJ, Pottel H., et al. An Age-Calibrated Definition of Chronic Kidney Disease: Rationale and Benefits. Clin Biochem Rev. 2016; 37(1): 17-26.
12. Swaminathan S, Leung N, Lager DJ., et al. Changing incidence of glomerular disease in Olmsted County, Minnesota: a 30-year renal biopsy study. Clin J Am Soc Nephrol. 2006; 1(3): 483-487. DOI:10.2215/CJN.00710805
13. Bridoux F, Leung N, Hutchison CA., et al. Diagnosis of monoclonal gammopathy of renal significance. Kidney Int. 2015; 87(4): 698–711. DOI: 10.1038/ki.2014.408
14. Fermand JP, Bridoux F, Kyle RA., et al. How I treat monoclonal gammopathy of renal significance (MGRS). Blood. 2013; 122(22):3583-3590. DOI:10.1182/blood-2013-05-495929
15. Nasr SH, Valeri AM, Cornell LD., et al. Fibrillary glomerulonephritis: a report of 66 cases from a single institution. Clin J Am Soc Nephrol. 2011; 6(4): 775-784. DOI:10.2215/CJN.08300910
16. Nasr SH, Valeri AM, Cornell LD., et al. Fibrillary glomerulonephritis: a report of 66 cases from a single institution. Clin J Am Soc Nephrol. 2011; 6(4): 775-784. DOI:10.2215/CJN.08300910

17. Nasr SH, Markowitz GS, Stokes MB., et al. Proliferative glomerulonephritis with monoclonal IgG deposits: a distinct entity mimicking immune-complex glomerulonephritis. Kidney Int. 2004; 65(1): 85-96. DOI:10.1111/j.1523-1755.2004.00365.x
18. Nasr SH, Vrana JA, Dasari S., et al. DNAJB9 Is a Specific Immunohistochemical Marker for Fibrillary Glomerulonephritis. Kidney Int Rep 2017; 3(1): 56–64. DOI: 10.1016/j.ekir.2017.07.017
19. Said SM, Sethi S, Valeri AM., et al. Renal amyloidosis: origin and clinicopathologic correlations of 474 recent cases. Clin J Am Soc Nephrol. 2013; 8(9): 1515-1523. DOI:10.2215/CJN.10491012
20. Gibier JB, Gnemmi V, Glowacki F., et al. Intratubular amyloid in light chain cast nephropathy is a risk factor for systemic light chain amyloidosis. Mod Pathol. 2018; 31(3): 452-462. DOI:10.1038/modpathol.2017.124
21. Bridoux F, Javaugue V, Bender S., et al. Unravelling the immunopathological mechanisms of heavy chain deposition disease with implications for clinical management. Kidney Int. 2017; 91(2): 423-434. DOI:10.1016/j.kint.2016.09.004
22. Nasr SH, Valeri AM, Cornell LD., et al. Renal monoclonal immunoglobulin deposition disease: a report of 64 patients from a single institution. Clin J Am Soc Nephrol. 2012; 7(2): 231-239. DOI:10.2215/CJN.08640811
23. Alexander MP, Dasari S, Vrana JA., et al. Congophilic Fibrillary Glomerulonephritis: A Case Series. Am J Kidney Dis. 2018; 72(3): 325-336. DOI:10.1053/j.ajkd.2018.03.017
24. Dasari S, Alexander MP, Vrana JA., et al. DnaJ Heat Shock Protein Family B Member 9 Is a Novel Biomarker for Fibrillary GN. J Am Soc Nephrol. 2018; 29(1): 51-56. DOI:10.1681/ASN.2017030306
25. Ojemakinde K, Turbat-Herrera EA, Zeng X., et al. The many faces of cryoglobulinemic nephropathy: a clinico-pathologic study of 47 cases with emphasis on the value of electron microscopy. Ultrastruct Pathol. 2014; 38(6): 367-376. DOI:10.3109/01913123.2014.952803
26. Heher EC, Rennke HG, Laubach JP., et al. Kidney disease and multiple myeloma. Clin J Am Soc Nephrol. 2013; 8(11): 2007-2017. DOI:10.2215/CJN.12231212
27. Karras A, Noël LH, Droz D., et al. Renal involvement in monoclonal (type I) cryoglobulinemia: two cases associated with IgG3 kappa cryoglobulin. Am J Kidney Dis. 2002; 40(5): 1091-1096. DOI:10.1053/ajkd.2002.36350
28. Kapur U, Barton K, Fresco R., et al. Expanding the pathologic spectrum of immunoglobulin light chain proximal tubulopathy [published correction appears in Arch Pathol Lab Med. 2008 Jan; 132(1): 13. Leehy, David J [corrected to Leehey, David J]]. Arch Pathol Lab Med. 2007; 131(9): 1368-1372. DOI:10.1043/1543-2165(2007)131[1368:ETPSOI]2.0.CO;2
29. Stokes MB, Valeri AM, Herlitz L., et al. Light Chain Proximal Tubulopathy: Clinical and Pathologic Characteristics in the Modern Treatment Era. J Am Soc Nephrol. 2016; 27(5): 1555-1565. DOI:10.1681/ASN.2015020185
30. Herrera GA. Proximal tubulopathies associated with monoclonal light chains: the spectrum of clinicopathologic manifestations and molecular pathogenesis. Arch Pathol Lab Med. 2014; 138(10): 1365-1380. DOI:10.5858/arpa.2013-0493-OA
31. Larsen CP, Messias NC, Walker PD., et al. Membranoproliferative glomerulonephritis with masked monotypic immunoglobulin deposits. Kidney Int. 2015; 88(4): 867-873. DOI:10.1038/ki.2015.195
32. Leung N, Buadi FK, Song KW., et al. A case of bilateral renal arterial thrombosis associated with cryocrystalglobulinaemia. NDT Plus. 2010; 3(1): 74-77. DOI:10.1093/ndtplus/sfp140
33. Larsen CP, Bell JM, Harris AA., et al. The morphologic spectrum and clinical significance of light chain proximal tubulopathy with and without crystal formation. Mod Pathol. 2011; 24(11): 1462-1469. DOI:10.1038/modpathol.2011.104
34. de Alba Campomanes AG, Rutar T, Crawford JB., et al. Crystal-storing histiocytosis and crystalline keratopathy caused by monoclonal gammopathy of undetermined significance. Cornea. 2009; 28(9): 1081-1084. DOI:10.1097/ICO.0b013e318199f73b
35. Dogan S, Barnes L, Cruz-Vetrano WP. Crystal-storing histiocytosis: report of a case, review of the literature (80 cases) and a proposed classification. Head Neck Pathol. 2012; 6(1): 111-120. doi:10.1007/s12105-011-0326-3
36. El Hamel C, Thierry A, Trouillas P., et al. Crystal-storing histiocytosis with renal Fanconi syndrome: pathological and molecular characteristics compared with classical myeloma-associated Fanconi syndrome. Nephrol Dial Transplant. 2010; 25(9): 2982-2990. DOI:10.1093/ndt/gfq129
37. Kanagal-Shamanna R, Xu-Monette ZY, Miranda RN., et al. Crystal-storing histiocytosis: a clinicopathological study of 13 cases. Histopathology. 2016; 68(4): 482-491. DOI:10.1111/his.12768
38. Koo H, Oh DH, Chun YS., et al. A case of crystalline keratopathy in monoclonal gammopathy of undetermined significance (MGUS). Korean J Ophthalmol. 2011; 25(3): 202-205. DOI:10.3341/kjo.2011.25.3.202
39. Gupta V, El Ters M, Kashani K., et al. Crystalglobulin-induced nephropathy. J Am Soc Nephrol. 2015; 26(3): 525-529. DOI:10.1681/ASN.2014050509
40. Leung N, Barnidge DR, Hutchison CA. Laboratory testing in monoclonal gammopathy of renal significance (MGRS). Clin Chem Lab Med. 2016 Jun 1; 54(6): 929-37. DOI: 10.1515/cclm-2015-0994.
41. Bhutani G, Nasr SH, Said SM., et al. Hematologic characteristics of proliferative glomerulonephritides with nonorganized monoclonal immunoglobulin deposits. Mayo Clin Proc. 2015; 90(5): 587-596. DOI:10.1016/j.mayocp.2015.01.024
42. Vignon M, Cohen C, Faguer S., et al. The clinicopathologic characteristics of kidney diseases related to monotypic IgA deposits. Kidney Int. 2017; 91(3): 720-728. DOI:10.1016/j.kint.2016.10.026
43. Sethi S, Rajkumar SV. Monoclonal gammopathy-associated proliferative glomerulonephritis. Mayo Clin Proc. 2013; 88(11): 1284-1293. DOI:10.1016/j.mayocp.2013.08.002
44. Czarnecki PG, Lager DJ, Leung N., et al. Long-term outcome of kidney transplantation in patients with fibrillary glomerulonephritis or monoclonal gammopathy with fibrillary deposits. Kidney Int. 2009; 75(4): 420-427. DOI:10.1038/ki.2008.577
45. Zand L, Kattah A, Fervenza FC., et al. C3 glomerulonephritis associated with monoclonal gammopathy: a case series. Am J Kidney Dis. 2013; 62(3): 506-514. DOI:10.1053/j.ajkd.2013.02.370
46. Lloyd IE, Khalighi MA. Glomerulonephritis with Masked Monotypic Immunoglobulin Deposits and Concurrent Lymphomatous Infiltration. Am J Kidney Dis. 2016; 68(4): 640-644. DOI:10.1053/j.ajkd.2016.05.012
47. Vos JM, Gustine J, Rennke HG., et al. Renal disease related to Waldenström macroglobulinaemia: incidence, pathology and clinical outcomes. Br J Haematol. 2016; 175(4): 623-630. doi:10.1111/bjh.14279
48. Ravindran A, Go RS, Fervenza FC., et al. Thrombotic microangiopathy associated with monoclonal gammopathy. Kidney Int. 2017; 91(3): 691-698. DOI:10.1016/j.kint.2016.09.045
49. Blanc C, Togarsimalemath SK, Chauvet S., et al. Anti-factor H autoantibodies in C3 glomerulopathies and in atypical hemolytic uremic syndrome: one target, two diseases. J Immunol. 2015; 194(11): 5129-5138. DOI:10.4049/jimmunol.1402770
50. Mahmood U, Isbel N, Mollee P., et al. Monoclonal gammopathy of renal significance triggering atypical haemolytic uraemic syndrome. Nephrology (Carlton). 2017; 22 Suppl 1: 15-17. DOI:10.1111/nep.12934