УДК 616.127-008.3

Т.А. Павленко[1*], О.В. Благова[2]

[1] -Первый Московский государственный медицинский университет им. И.М. Сеченова, 6 курс, лечебный факультет, г. Москва, Россия

[2] — Первый Московский государственный медицинский университет им. И.М. Сеченова, кафедра факультетской терапии № 1, г. Москва, Россия

СИНДРОМ БРУГАДА: ОТ ПЕРВИЧНОЙ ЭЛЕКТРИЧЕСКОЙ БОЛЕЗНИ СЕРДЦА К МОРФОЛОГИЧЕСКОМУ СУБСТРАТУ

T.A. Pavlenko[1*], O.V. Blagova[2]

[1] — First Moscow State Medical University named after I.M. Sechenov, 6 year, General Medicine, Moscow, Russia

[2] — First Moscow State Medical University named after I.M. Sechenov, Chair of Internal Medicine № 1, Moscow, Russia

BRUGADA SYNDROME: FROM PRIMARY ELECTRIC HEART DISEASE TO MORPHOLOGICAL SUBSTRATE

Резюме

Рост интереса к каналопатиям и развитие их диагностики делают синдром Бругада все более актуальной проблемой для врачей. Ранее популярная концепция «первичной электрической болезни сердца» не может объяснить отсутствие единого генетического субстрата происхождения синдрома, его частое сочетание с другими нарушениями ритма и наличие фенокопий. Особый интерес представляют сочетания с. Бругада с морфологическими изменениями миокарда, в том числе с миокардитом. Именно воспаление ассоциируется с клинической манифестацией синдрома, что заставляет задуматься о первичности данной каналопатии и искать другие возможные механизмы аритмогенеза с. Бругада.

Ключевые слова: *синдром Бругада, миокардит, каналопатия, фенокопия, электрическое ремоделирование.*

Abstract

Nowadays interest in channelopathies is growing, and developing diagnostic capabilities make Brugada syndrome much more actual problem than ever. Conception of «primary electric heart disease», which earlier was so popular, now couldn't explain the absence of single genetic syndromes' substrate, its' common combinations with another arrhythmias and the presence of Brugada phenocopy. Conjunction of Brugada syndrome with morphological changes in myocardium , especially myocarditis, is an area of special interest. Inflammation associates with clinical manifestation of the syndrome, and this situation forces to think about channelopathies' primacy and to look for another possible mechanisms of Brugada syndrome.

Key words: *Brugada syndrome, myocarditis, channelopathies, phenocopy, electric remodelling.*

DOI: 10.20514/2226-6704-2016-6-2-61-69

АГ — артериальная гипертензия, АДПЖ — аритмогенная дисплазия правого желудочка, Анти-ТПО — антитела к тиреопероксидазе, АСЛО — антистрептолизин О, АТ — антитело, АТФ — аденозинтрифосфат, БПВЛНПГ — блокада передней ветви левой ножки пучка Гиса, БХ — биохимический, ВДП — верхние дыхательные пути, ВОПЖ — выносящий отдел правого желудочка, ВСС — внезапная сердечная смерть, ГКМП — гипертрофическая кардиомиопатия, ДКМП — дилатационная кардиомиопатия, ДНК — дезоксирибонуклеиновая кислота, ЖТ — желудочковая тахикардия, ИКД — имплантируемый кардиовертер-дефибриллятор, КВД — кардиовертер-дефибриллятор, ЛЖ — левый желудочек, ЛНПГ — левая ножка пучка Гиса, ЛП — левое предсердие, МР — магнитнорезонансный, МРТ — магнитнорезонансная томография, НБПН пучка Гиса — неполная блокада правой ножки пучка Гиса, НЖТ — наджелудочковая тахикардия, НЖЭС — наджелудочковая экстрасистолия, ОАК — общий анализ крови, ОАМ — общий анализ мочи, ОГК — окружность грудной клетки, ОИМ — острый инфаркт миокарда, ОКС — острый коронарный синдром, ПБПН пучка Гиса — полная блокада правой ножки пучка Гиса, ПД — потенциал действия, ПЖ — правый желудочек, СРБ — С-реактивный белок, ТЭЛА — тромбоэмболия легочной артерии, ФЖ — фибрилляция желудочков, ФП — фибрилляция предсердий, ФТК — факультетская терапевтическая клиника, ЧДД — частота дыхательных движений, ЧСС — частота сердечных сокращений, ЭИТ — электроимпульсная терапия, ЭКГ — электрокардиография, ЭМБ — эндомиокардиальная биопсия, ЭС — экстрасистола, ЭФИ — электрофизиологическое исследование, ЭХО-КГ — эхокардиография

* Контакты. E-mail: pavlenko1307@mail.ru. Телефон: (917) 560-40-58.

Введение

Синдром Бругада [1] — семейный, генетически наследуемый синдром, относящийся к каналопатиям и входящий в понятие «первичная электрическая болезнь сердца». С. Бругада наследуется приблизительно в 50% случаев по аутосомно-доминантному типу с различной пенетрантностью. Описано более 70 мутаций, в основном, в Na^+ каналах кардиомиоцитов, способных вызвать с. Бругада, 20% из них составляют мутации в гене SCN5A, кодирующем структуру белка α-субъединицы Na^+ каналов. Основную опасность при данном заболевании представляют жизнеугрожающие желудочковые аритмии: полиморфная желудочковая тахикардия и фибрилляция желудочков. Диагноз с. Бругада может быть заподозрен на основе клинических проявлений у пациентов с характерным ЭКГ паттерном, но для подтверждения диагноза зачастую приходится использовать дополнительные методы диагностики: пробу с антиаритмическими препаратами IC класса (ее провокационный эффект и демонстрирует вовлеченность Na^+ каналов в патогенез возникновения синдрома), а также генетическое тестирование с исследованием полиморфизмов гена SCN5A. Однако, как было указано выше, лишь 20% мутаций приходится на данный ген, и не стоит целиком полагаться на отрицательные результаты генетического исследования.

Критерии диагностики с. Бругада

В связи с неоднозначностью трактовки различными исследователями изменений конечной части комплекса QRS и сегмента ST в 2012 году вышел новый консенсусный документ [2], регламентирующий критерии ЭКГ диагностики паттерна с. Бругада и его отличие от других состояний, где присутствует подъем сегмента ST и/или r' в отведениях V_1-V_2 (таблица 1). Согласно данному документу стали выделять 2 типа синдрома Бругада вместо 3 (2 и 3 тип

Таблица 1. *ЭКГ паттерн с. Бругада*

А) Грудные отведения	Б) Новые ЭКГ критерии
Морфология QRS-T в отведениях V_1-V_3, элевация сегмента ST: • Тип 1. «Сводчатый» подъем ST ≥2 мм, медленно снижающийся, выгнутый или прямой со стремлением к изолинии и отрицательным симметричным зубцом T. • Тип 2. «Седловидный» — высота r'≥2 мм со стремлением к изолинии, за ним следует подъем ST не менее 0,5 мм с положительным/плоским зубцом T в отведении V_2 и вариабельным T в отведении V_1. Если есть какие-либо сомнения (r'<2мм), необходимо зарегистрировать ЭКГ во 2 и 3 межреберьях.	• Индекс Коррадо: соотношение $\frac{\text{высота перехода QRS-ST}}{\text{высота сегмента ST через 80мс в отведениях } V_1–V_2} > 1$, так как ST носит косо-нисходящий характер (рис. 1). *У спортсменов сегмент ST в отведении V_2 носит косо-восходящий характер и индекс Коррадо <1.* • Угол β, формируемый восходящим зубцом S и нисходящим зубцом r', >58о при типе 2 (рис. 2). • Размер основания треугольника, сформированного r', с высотой 5 мм от верхушки перехода QRS-ST составляет более 3,5 мм при типе 2.
Другие находки на ЭКГ: • QT обычно в норме, но может быть удлинен в правых грудных отведениях • Иногда удлинен PR • Замедление проводимости в ПЖ: наличие r' и удлиненный комплекс QRS в правых грудных отведениях по сравнению с левыми • Наджелудочковые аритмии, в основном ФП • Иногда могут наблюдаться: r' в aVR ≥3 мм, феномен ранней реполяризации в нижних отведениях, расщепление QRS, альтернация зубца T после введения аймалина и др.	

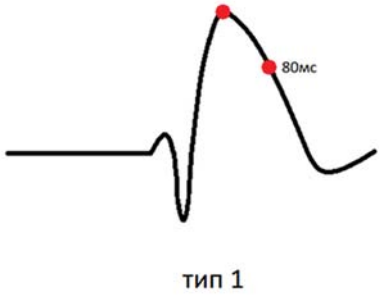

Рисунок 1. *Синдром Бругада 1 типа. Индекс Коррадо*

Рисунок 2. *Синдром Бругада 2 типа. Угол β*

были объединены), так как переход 3 типа во 2 при пробе с блокаторами Na^+ каналов типа IC не является диагностически значимым.

Провокаторами возникновения ЭКГ паттерна могут быть лихорадка, интоксикация, ваготония, электролитный дисбаланс, но возможны ошибки, связанные с использованием фильтров при снятии ЭКГ (рис. 3).

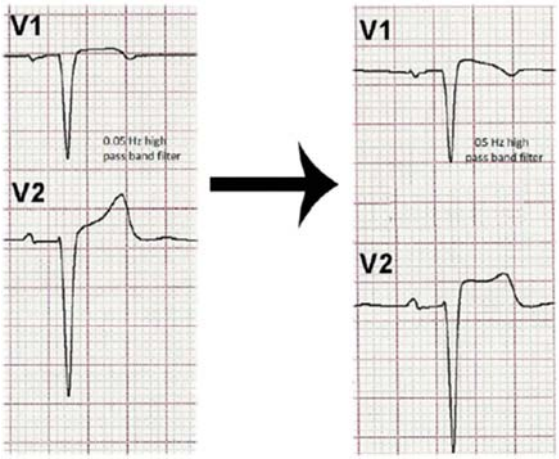

Рисунок 3. *Женщина, 55 лет, в анамнезе АГ. Использование разных фильтров при регистрации ЭКГ.*

При наличии Бругада-паттерна синдром Бругада диагностируется, если присутствует 1 и более критериев:

- пациент перенес клиническую смерть
- была зарегистрирована полиморфная ЖТ
- в анамнезе присутствует синкопе не вазовагального происхождения
- у кого-либо из родственников моложе 45 лет была внезапная смерть при отсутствии ОКС
- паттерн с. Бругада 1 типа зарегистрирован у кого-либо из родственников.

В противном случае, выявленные изменения на ЭКГ будут носить название феномена Бругада.

Патогенез

На данный момент есть две патофизиологические гипотезы, объясняющие возникновение ЭКГ-паттерна при с. Бругада: гипотеза нарушения реполяризации и гипотеза нарушения деполяризации.

1) Гипотеза нарушения реполяризации — изменения в структуре Na^+ канала приводят к его преждевременной инактивации в эпикарде [3] и преобладанию исходящего K^+ тока (Ito). В результате этого происходит потеря свода ПД кардиомиоцита, и возникает конфигурация по типу «шип и купол» (рис. 4).

2) *Гипотеза нарушения деполяризации* — замедление проводимости в конце деполяризации в ПЖ в комбинации с незначительными структурными аномалиям ПЖ. Этот механизм косвенно подтверждается существованием поздних потенциалов — фрагментированных потенциалов на передней поверхности выносящего тракта ПЖ, и отсроченного сокращения свободной стенки ПЖ после введения аймалина [1].

Однако согласно данным, полученным на животных моделях с. Бругада (использовался изолированный участок ПЖ собаки), нарушения реполяризации в эпикарде нельзя объяснить только лишь инактивацией Na^+ каналов. Так, Takeshi Aiba et al [4] , блокируя Na^+ и Ca^{2+} каналы и стимулируя K^+, получили большую гетерогенность ПД в эпикарде. По сравнению с контролем, наблюдался как значительно укороченный (с потерей свода), так и значительно удлиненный ПД (большая дисперсия реполяризации), в эндокарде же результаты были сопоставимы с контрольной группой. Такая дисперсия реполяризации формирует трансмуральный, от эпикарда к эндокарду, и интрамуральный (в эпикарде) градиент напряжения. Участки с укороченным и удлиненным ПД часто находились на близком расстоянии, формируя нарушение реполяризации в пределах небольшого фрагмента ПЖ — и в месте укороченного, с потерей свода, ПД возникала ЭС по типу P2R (P на R). 80% ЭС P на R возникало в участках эпикарда с максимальной дисперсией реполяризации, в одной трети случаев после ЭС возникала ФЖ или неустойчивая полиморфная ЖТ, причем отмечено, что ФЖ возникала в участках с более медленным процессом деполяризации, из-за чего волна деполяризации, индуцированная ЭС, дробилась на множественные волны, и возникала ФЖ. Эти данные соответствуют клиническим признакам с. Бругада: известно, что интервал QT в отведениях V_1-V_2 удлинен по сравнению

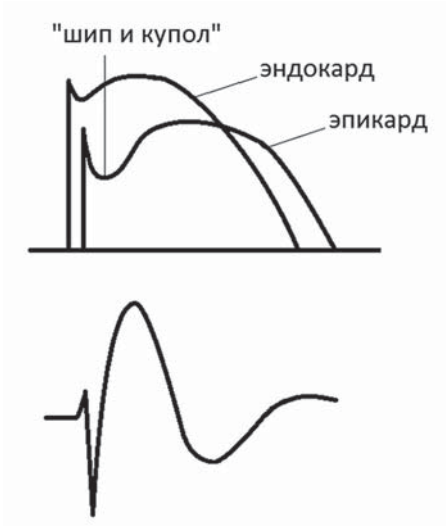

Рисунок 4. *Потеря свода ПД в выносящем тракте ПЖ*

с остальными отведениями, и что ФЖ при с. Бругада часто вызывается ЭС, возникающими в выносящем тракте ПЖ. Таким образом, в этом исследовании находят подтверждение обе теории возникновения с. Бругада.

Другие авторы, Masaomi Kimura et al [5], используя аналогичную модель, но без блокады Ca^{2+} каналов, получили дисперсию ПД как в эндокарде, так и в эпикарде. Причем, если длительность ПД была больше в эпикарде, регистрировался с. Бругада 1 типа, если же в эндокарде, регистрировался с. Бругада 2 типа. В большей части случаев возникала спонтанная ЖТ, первый комплекс которой регистрировался в локусе эпикарда с наиболее коротким ПД. ЖТ возникала по типу re-entry из эпикарда в эндокард с возвратом в эпикард, и можно предположить, что причиной этому служит морфологическая неоднородность стенки желудочков — наличие в них М-клеток. Известно, что в среднем слое миокарда находятся М-клетки, ПД которых удлиняется диспропорционально по отношению к остальным кардиомиоцитам в ответ на замедление ЧСС и(ли) препараты, удлиняющие ПД [6]. При наличии электрического градиента эпикард-эндокард М-клетки могут исполнять роль участка с замедленным проведением, вокруг которого «крутится» re-entry.

Еще одной, не менее интересной, теорией возникновения нарушения деполяризации при с. Бругада, является работа Hoogendijk [7], объясняющая подъем ST как «несоответствие тока сопротивлению» — current-to-load mismatch. Авторы выполняли насечки на фрагменте ПЖ собак, формируя небольшие «дорожки» проведения импульса. При критической ширине «дорожек» проводящей ткани между волокнами соединительной ткани происходит замедление проведения, которое может вызывать подъем сегмента ST при блокаде Na^{+} каналов. Этот механизм нарушения проводимости и потенциально возможного возникновения ФЖ/ЖТ при с. Бругада отчасти подтверждается в клинике: доказано, что у пациентов с с. Бругада 1 типа на ЭКГ зарегистрировано замедление проведения в правом желудочке — задержка в конечной части петли QRS и закругленная Т петля [8].

Фенокопии с. Бругада

Из вышеизложенного можно понять, что патогенез синдрома Бругада нельзя объяснить только лишь дисфункцией Na^{+} каналов. Еще более осложняет ситуацию наличие фенокопий. Фенокопии при с. Бругада подразделяются на этиологические категории [9]:
1) метаболические нарушения
2) механическая компрессия
3) ишемия миокарда и ТЭЛА
4) заболевания миокарда и перикарда
5) модуляция ЭКГ
6) смешанные

Экспертами разработаны критерии дифференцировки истинного с. Бругада и фенокопии (таблица 2), поскольку даже ведущие эксперты в области кардиологии не могут различить эти состояния по ЭКГ паттерну [10].

Гетерогенность причин, вызывающих фенокопии (ОИМ с подъемом ST и вовлечением ПЖ, гиперкалиемия, гипокалиемия, гипокалиемия с гипонатриемией, надпочечниковый криз, ацидоз и гипернатриемия, острый миокардит, обусловленный гиперэозинофильным синдромом, pectus excavatum с компрессией органов средостения, острый перикардит, ацидоз и интоксикация кетамином) [11] демонстрирует невозможность выявления у них единого патогенеза. Так, в 2012 году был опубликован клинический случай возникновения паттерна с. Бругада 1 типа на фоне приема ламотриджина у женщины 52 лет, имеющей АГ в анамнезе [12]. При поступлении

Таблица 2. *Критерии дифференцировки истинного с. Бругада и фенокопии*

Фенокопии:	Истинный с. Бругада:
выявление на ЭКГ паттерна, характерного для с. Бругада 1 или 2 типа	выявление на ЭКГ паттерна, характерного для с. Бругада 1 или 2 типа
наличие другого известного патологического состояния	-
ЭКГ паттерн исчезает после устранения этого состояния	-
низкая клиническая вероятность истинного с. Бругада, определяемая отсутствием симптомов, клинического и семейного анамнеза	высокая клиническая вероятность истинного с. Бругада, определяемая наличием симптомов, клинического и семейного анамнеза
отрицательный провокационный тест с аймалином, флекаинидом или прокаинамидом*.	положительный провокационный тест с аймалином, флекаинидом или прокаинамидом*.
результаты генетического тестирования отрицательные (желательно, но не обязательно, т.к. мутация SCN5A обнаруживается только в 20-30% пробандов с истинным с. Бругада).	результаты генетического тестирования положительные (желательно, но не обязательно, т.к. мутация SCN5A обнаруживается только в 20-30% пробандов с истинным с. Бругада).

Примечание: *Провокационный тест не является достоверным, если в течение последних 96 часов производились хирургические манипуляции на выносящем тракте правого желудочка.

в стационар у пациентки был заподозрен ОКС, однако при обследовании данные за ишемию миокарда получены не были, а на ЭКГ зафиксированы изменения, характерные для с. Бругада, тест с флекаинидом был также положительным. После отмены ламотриджина через 2 недели повторный тест был отрицательным, что подтверждает фенокопию, но остается непонятен механизм ее возникновения, так как ламотриджин является пресинаптическим блокатором Na^+ каналов нейронов головного мозга и тормозит высвобождение глутамина. Возможно, данный препарат способен связываться и с Na^+ каналами кардиомиоцитов, либо, тормозя процессы возбуждения в коре, активирует парасимпатическую ВНС и провоцирует изменения на ЭКГ. Свой вклад могли также внести структурные изменения в миокарде пациентки, возникшие вследствие АГ.

Еще один яркий пример фенокопии и, как следствие, обратимых Бругада-подобных изменений на ЭКГ продемонстрировали Genaro et al [13], опубликовав клинический случай мужчины, поступившего в приемное отделение с 15-дневной диареей. На ЭКГ был зарегистрирован паттерн с. Бругада 1 типа (рис. 5, panel A), а также гипокалиемия и ацидоз. После коррекции метаболических нарушений ЭКГ-паттерн исчез (рис. 5, panel B). В течение пребывание в стационаре развился повторный эпизод диареи, сопровождаемый гипокалиемией без ацидоза, так же был зарегистрирован паттерн с. Бругада 1 типа (рис. 5, panel C), исчезнувший после коррекции уровня калия (рис. 5, panel D).

Причиной подобных изменений на ЭКГ могло послужить конкурентное взаимодействие K^+ и Na^+: внеклеточный Na^+ является потенциальным блокатором K^+ каналов (K^+ конкурирует с Na^+ за связь с каналом I_{kr}), этот механизм особенно активен при гипокалиемии. Увеличивается ингибирование входящего K^+ тока, и, как следствие, замедляется реполяризация.

Синдром Бругада и миокардит

Отдельного внимания заслуживает сочетание с. Бругада и миокардита. Ранее единая концепция о «первичной электрической болезни сердца» и отсутствии структурных изменений его стенок при данном синдроме все больше подвергается сомнению. Пока не представляется возможным утверждать, что Бругада-паттерн на ЭКГ может возникать только лишь при морфологических изменениях и повреждениях кардиомиоцитов, но накоплены данные об их параллельном возникновении и предположительной связи. Так, Frustaci [14] представил работу, демонстрирующую неоднородность причин и наличие морфологического субстрата с. Бругада. Было исследовано 18 пациентов с клинически верифицированным с. Бругада, при неинвазивном исследовании патологии не выявлено. 7 пациентов из 18 перенесли ФЖ, 7 пациентов — ЖТ и 4 — эпизод синкопэ, причем у 4 пациентов аритмические события возникли на фоне лихорадки. Все пациенты подверглись катетеризации сердца, коронаро- и вентрикулографии, бивентрикулярной ЭМБ, генетическому исследованию на предмет носительства гена SCN5A. Микроаневризмы были найдены в ПЖ у 7 и в ЛЖ у 4 пациентов. Правожелудочковый миокардит был обнаружен у 14 пациентов, у 4-х из них выделен геном вируса (2 случая Коксаки B3, вирус Эпштейн-Барр и парвовирус B19). Генетические мутации в гене SCN5A (in vitro они вызывали нарушение функции кодируемых белков — снижение внутриклеточного тока Na) были обнаружены только у 4 обследуемых, причем у 1 пациента также диагностирована АДПЖ. У остальных 3 пациентов присутствовали кардиомиопатические изменения: при гистологическом исследовании обнаружена дегенерация цитоплазмы кардиомиоцитов, увеличение числа апоптотических кардиомиоцитов в правом и левом желудочках. Несмотря на отсутствие патологии при неинвазивном исследовании, ЭМБ диагностирова-

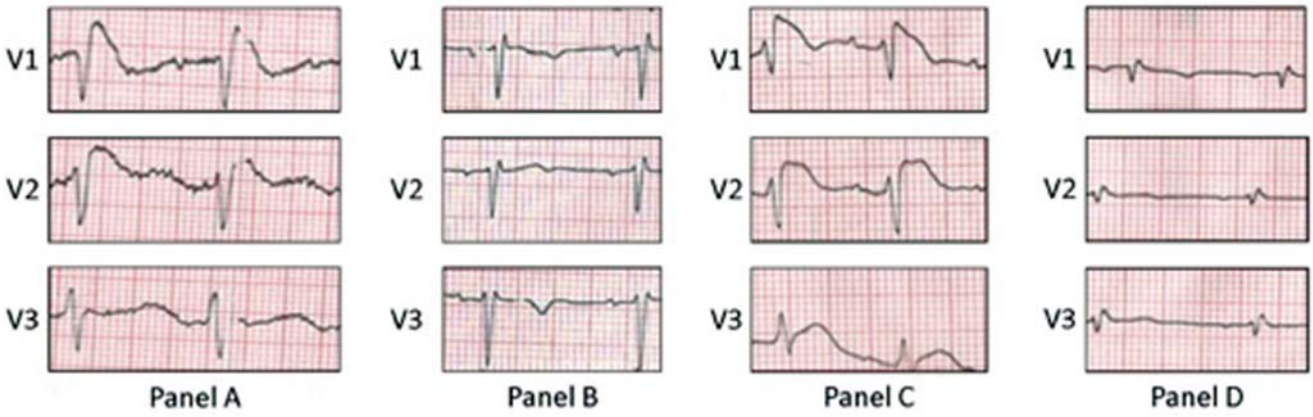

Рисунок 5. *Фенокопия с. Бругада на фоне гипокалиемии и ацидоза*

ла структурные изменения у всех 18 пациентов с с. Бругада. Мутации в гене SCN5A , обнаруженные у 4 из 18, могли вызвать скрытые структурные аномалии кардиомиоцитов, что привело к манифестации аритмии. У 8 пациентов без мутации элевация ST исчезла и далее не появлялась после выписки из стационара. В течение 3 лет аритмические события (ЖТ) наблюдались только у пациента с АДПЖ. По предположению авторов, возможным механизмом, связывающим дисфункцию Na^+ каналов и повреждение клеток, является нарушение гомеостаза Na^+ в кардиомиоците, так как, через действие Na^+-H^+ и Na^+-Ca^{2+} обмена, Na^+ влияет на внутриклеточный pH и гомеостаз Ca^{2+}, что, в свою очередь, нарушает электромеханическое сопряжение и механизмы продуцирования энергии. На основании этого предполагается, что аритмические события при с. Бругада возникают при повреждении (апоптозе) достаточного числа клеток, и становится понятно, почему, хотя дефект наследственный, манифестирует он в зрелом возрасте, и почему у некоторых пациентов клеточное повреждение сочетается, а, возможно, и приводит к морфофункциональным аномалиям — известны сочетания с. Бругада и АДПЖ/ДКМП/феномена ранней реполяризации и др.

Другие авторы (Bezzina CR, Rook MB и др.) [15] представили случай семейной формы сочетания клинически значимой мутации гена SCN5A с ДКМП и дегенеративным поражением проводящей системы сердца, клинически проявляющегося повторными приступами полиморфной тахикардии с широкими комплексами QRS.

Помимо сочетания миокардита и с. Бругада обращают на себя внимание работы, где анализируется связь клинической манифестации синдрома и воспаления: Aim´e Bonny с соавторами [16] продемонстрировали корреляцию уровня СРБ (≥2мг/л) с появлением симптомов при с. Бругада. И хотя эти данные являются спорными в связи с неспецифичностью и недоказанностью собственно кардиального воспаления, в других работах миокардит был верифицирован. Juhasz [17] представил клинический случай молодого пациента с легкой инфекцией ВДП, у которого после выздоровления возник эпизод синкопэ, д-з с. Бругада. Через несколько недель — ВСС, гистологически выявлен миокардит, ассоциированный с парвовирусом B19. Buob, Siaplaouras и др. [18] описали случай пациента с клинической смертью, после успешной реанимации которого на ЭКГ выявлен с. Бругада. При проведении МРТ обнаружено усиление сигнала в миокарде ЛЖ, ЭМБ показала локальное воспаление в миокарде, ассоциированное с парвовирусом B19. Данные исследования заставляют задуматься о возможной этиологической роли миокардита в патогенезе с. Бругада. Воспалительные изменения миокарда уже продемонстрировали свое значение в клиническом ухудшении у пациентов с ГКМП [19], провокации жизнеугрожающих нарушений ритма при феномене ранней реполяризации, синдроме укороченного QT и, собственно, с. Бругада [20]. По мнению Patane [21], поиск миокардита будет представлять интерес у больных с каналопатиями и ФЖ, а также поиск каналопатии у пациентов с ФЖ при миокардите, так как воспаление может выявлять скрытую дисфункцию ионных каналов [22].

Каковы же возможные механизмы возникновения аритмии при воспалительных изменениях миокарда? Наиболее простым объяснением представляется вирус-индуцированный фиброз вследствие гибели кардиомиоцитов и их вторичная гипертрофия, а также воспалительный ацидоз в стенке сердца (при снижении pH возникает деполяризация клеток за счет истощения АТФ и открытия АТФ-зависимых K^+ каналов). Данные причины вызывают расщепление волны деполяризации и замедление ПД и способствуют возникновению желудочковой тахикардии по типу re-entry. Yuko Wakisaka с соавторами [23] установили, что дисфункция каналов при миокардите дифференцирована: во время острой фазы уменьшается экспрессия белка, ответственного за медленные K^+ каналы (снижается K^+ ток). Предполагается, что это запускает электрическое и структурное ремоделирование сердца. Во время хронической же фазы снижается экспрессия белков SERCA2a и RyR2, что может приводить к перегрузке Ca^{2+} и возникновению триггерных экстрасистол по типу поздних постдеполяризаций.

Не менее интересные данные продемонстрировали Hyelim Park et al[24], используя в качестве модели аутоиммунный миокардит: аритмогенные механизмы при миокардиальном воспалении включают в себя удлинение ПД, его дисперсию, причем данные изменения нивелировались назначением стероидов. Эти эффекты могут быть связаны с увеличением воспалительных маркеров (IL6, TNFα) и активацией кальмодулин-зависимой киназы (CaMKII), RyR2 и фосфоламбана, так как их повышение, по сравнению с контрольной группой, было ассоциировано с миокардитом и тоже нивелировалось стероидами.

Таким образом, можно предполагать, что изменение длительности ПД и активности ионных каналов при миокардите ведет к клинической манифестации с. Бругада и появлению характерного ЭКГ-паттерна у генетически предрасположенных пациентов. Повреждение и апоптоз кардиомиоцитов при миокардите может ускорять «накопление повреждений» при с. Бругада, согласно предположению Frustaci [24] , усиливая дисперсию длительности ПД. Важность исследования этой проблемы состоит в риске возникновения фатальных желудочковых аритмий и невозможности (на данный момент) предсказать их манифестацию и повторное появление.

Клинический случай

Хотелось бы представить собственное наблюдение сочетания с. Бругада и вероятного миокардита.

Пациентка С. 42 лет, поступила в ФТК им. В.Н. Виноградова 30.09.2015 с жалобами на периодическое ощущение сердцебиения, слабость, головокружение и потливость. В анамнезе обращали на себя внимание приступы сердцебиения с 2010г. после перенесенной пневмонии, которые, по данным холтеровского мониторирования, были расценены как НЖЭС, а так же недавний (06.09.15) эпизод пресинкопэ на фоне психоэмоционального стресса. Во время данного эпизода на ЭКГ диагностирована ЖТ с частотой 150 ударов в минуту, ритм восстановлен с помощью ЭИТ. Сразу после восстановления ритма на ЭКГ возникли изменения, подобные синдрому Бругада (рис. 6), по поводу чего больной было выполнено ЭФИ и проба с новокаинамидом, но изменения на ЭКГ воспроизвести не удалось. Больная переведена в ФТК им. В.Н.Виноградова, при поступлении: состояние удовлетворительное, обращали на себя внимание умеренно влажные кожные покровы нормальной окраски, дыхание везикулярное, хрипов нет, ЧДД 18/мин. ЧСС 80/мин. Границы сердца не расширены, тоны ясные, частые экстрасистолы, мягкий короткий систолический шум на верхушке.

Лабораторные исследования: ОАК, БХ анализ крови, коагулограмма, ОАМ без патологии, HBs Ag, anti HCV, RW отрицательно, антитела к ВИЧ 1,2 не выявлены. АСЛО 0 МЕ/мл, СРБ отрицательный, РФ отрицательный. Антитела к двуспиральной ДНК 1,86 МЕ/мл (0-20 МЕ/мл). Т3, Т4, анти-ТПО — норма.
Инструментальные исследования: Rh ОГК: без кардиальной патологии. ЭХО-КГ: без патологии.
ЭКГ при поступлении: НЖЭС, НБПН пучка Гиса (рис. 7). Отрицательный Т V1-V2. ЭКГ по Холтеру на чистом фоне: синусовый ритм, НЖЭС 15700/сут, в т.ч. аберрантные 6000. Куплетов 2, эпизодов бигеминии 2905, тригеминии 2525.
ЭКГ по Холтеру на фоне приема этацизина 50мг/сут: синусовый ритм НЖЭС по типу аберрантных 8484/сут.
ЭКГ на фоне приема этацизина 150мг/сут.: ПБПН пучка Гиса. Сводчатая элевация сегмента ST (3мм) V1-V3, инверсия зубца Т V1-V3 (рис. 8).

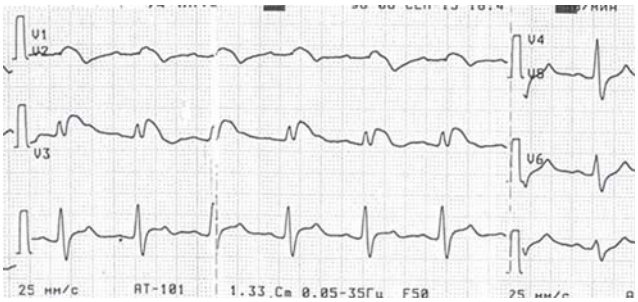

Рисунок 6. *ЭКГ от 06.09.15 после ЭИТ*

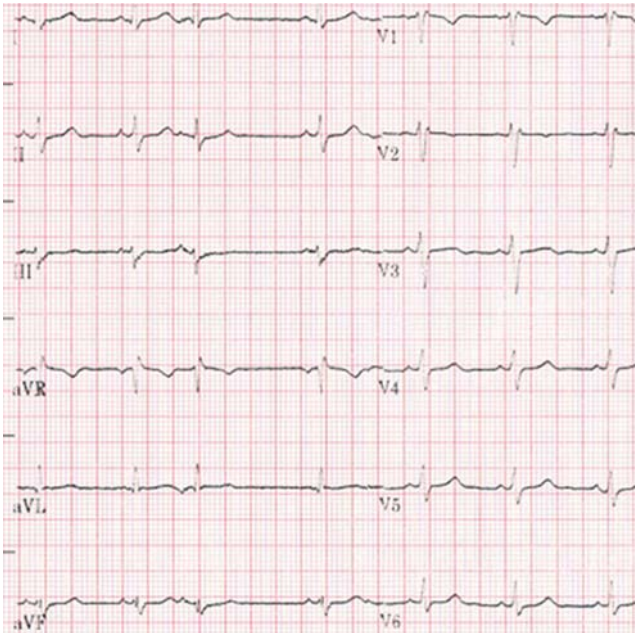

Рисунок 7. *ЭКГ при поступлении*

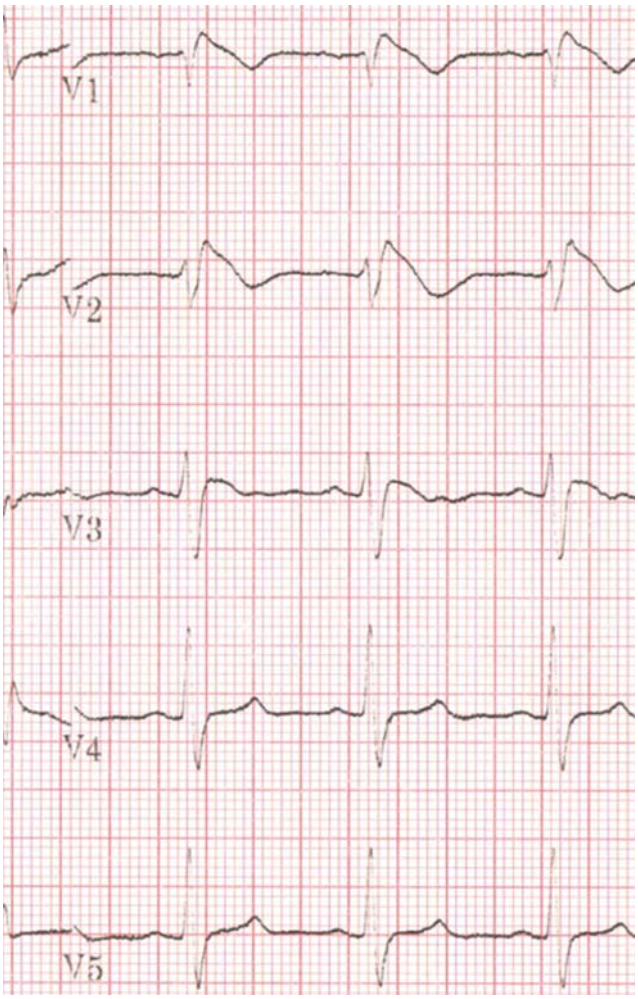

Рисунок 8. *ЭКГ на фоне приема этацизина 150мг/сут*

МР-исследование сердца: Заключение: МР-признаки единичных участков гипо-/дискинезии в трабекулярной части ПЖ и в ВОПЖ, фиброзных изменений ЛЖ неишемического генеза (отсроченное интрамиокардиальное накопление), митральной недостаточности I степени. Сократительная способность обоих желудочков сохранена. МР-критериев АДПЖ не получено. Данные изменения заставили рассмотреть вариант хронического течения миокардита как источника НЖЭС и возможного провокатора клинических проявлений с. Бругада. В связи с возможностью рецидива ЖТ эндомиокардиальная биопсия не была выполнена. Больной установлен ИКД Protecta DR. Впоследствии пациентке выполнено генетическое исследование, но клинически значимых мутаций в гене SCN5A не получено. Исследование титра антител к миокарду выявило незначительное (двукратное) повышение титра (АТ к антигенам ядер кардиомиоцитов: нет, АТ к антигенам эндотелия: 1:80, АТ к антигенам кардиомиоцитов: 1:80, АТ к антигенам гладкой мускулатуры: 1:80, АТ к антигенам волокон проводящей системы сердца: 1:80), что не может ни подтвердить, ни опровергнуть диагноз миокардита. В связи с невозможностью выполнения ЭМБ была проведена клиническая оценка вероятности миокардита:

1) по критериям ESC 2013 [25]: клинически заподозренный миокардит
2) по критериям, разработанным в ФТК № 1 ПМГМУ им. И.М. Сеченова [26]: высоко вероятный миокардит.

Диагноз на данный момент времени звучит так:

Основной: синдром Бругада. Хронический инфекционно-иммунный миокардит? Осложнения основного: нарушения ритма сердца: устойчивая желудочковая тахикардия с морфологией блокады ЛНПГ и верхней осью с развитием пресинкопального состояния, БПВЛНПГ. Частая наджелудочковая экстрасистолия.

Пациентка получает бисопролол 1,25мг утром под контролем АД для уменьшения числа НЖЭС.

Нерешенным остается вопрос, действительно ли данная пациентка имеет наследственный синдром Бругада. Несмотря на положительную пробу с этацизином, следует отметить, что проводилась она на фоне высоко вероятного миокардита, а значит, не соблюдены все условия исключения фенокопии. Воспаление в миокарде могло как выявить скрытую дисфункцию ионных каналов, усилив апоптоз и неоднородность кардиомиоцитов, так и вызвать ее de novo. Если выдвинуть гипотезу о едином происхождении НЖЭС и Бругада-паттерна данной пациентки, то достаточно логичным представляется хороший клинический эффект препаратов IC класса — уменьшение числа НЖЭС вследствие блокады Na^+ каналов. Почему же тогда в стенке желудочка эти препараты провоцируют дисперсию ПД и эпикардиально-эндокардиальный градиент напряжения, вызывая ЖТ и ФЖ, а в предсердиях ФП не развивается? Возможно, это связано с различием в длительности ПД предсердных кардиомиоцитов: их ПД значительно короче, чем у желудочковых, следовательно, амплитудные возможности его удлинения и укорочения меньше. Также небольшая толщина стенки предсердия и количество кардиомиоцитов просто не могут создать достаточный градиент для изменений на ЭКГ и возникновения НЖТ или ФП у данной пациентки (не стоит забывать, что часто с. Бругада сочетается с ФП [27], причем не отмечено корреляции с размером или массой ЛП). Однако, все это лишь гипотезы, требующие экспериментального подтверждения.

Выводы

Суммируя все изложенные данные, становится понятно, что этиология и патогенез синдрома Бругада совсем не так однозначны, как представлялось ранее. Концепция первичной электрической болезни сердца применима к очень небольшому числу пациентов, имеющих данный клинический синдром, но даже у них не удается выявить единые генетические изменения. Значительная часть больных имеет какие-либо сопутствующие нарушения ритма, дегенеративные, воспалительные изменения миокарда, кардиомиопатии или вообще внесердечную патологию, не всегда очевидную лечащему врачу. Подтверждением этому служит множество различных по происхождению фенокопий с. Бругада. Особые сложности вызывает сочетание синдрома Бругада и миокардита, и предстоит выяснить, является ли миокардит провокатором клинических проявления синдрома, усиливая апоптоз и «накапливая» повреждения, либо вызывает каналопатию de novo, действуя на K^+, Ca^{2+} и Na^+ каналы и запуская структурное и электрическое ремоделирование миокарда. Особую актуальность проблеме сочетания воспалительных изменений кардиомиоцитов и с. Бругада придает отсутствие прогностических критериев возникновения фатальных аритмий. Это не оставляет лечащему врачу иных возможностей профилактики нарушений ритма, кроме как установку КВД, что вносит некоторые ограничения в привычную жизнь пациентов. Возможно, что разрешение воспаления сможет убрать аритмогенный субстрат, но невозможность провести крупные исследования позволяет возлагать надежды лишь на моделирование in vitro и in vivo и анализ накапливаемых данных. Таким образом, с. Бругада остается одним из «серых кардиналов» современной аритмологии, изучение которого может открыть новые горизонты в механизмах аритмогенеза.

Ⓐ

Список литературы:

1. Бокерия Л. А., Бокерия О. Л., Киртбая Л. Н. Синдром Бругада: клеточные механизмы и подходы к лечению. Анналы аритмологии 2010. 7, 3: p. 16-30.
2. De Luna A.B., MD, PhD, Brugada J., MD, PhD, Baranchuk A., MD, Borggrefe M., MD, Guenter Breithardt, MD, Goldwasser D., MD, Lambiase P., MD, Riera A.P., MD, PhD, Garcia-Niebla J., RN, Pastore C., MD, PhD, Oreto G., MD, McKenna W., MD, Zareba W., MD, PhD, Brugada R., MD, PhD, Brugada P., MD, PhD. Current electrocardiographic criteria for diagnosis of Brugada pattern: a consensus report. Journal of Electrocardiology 2012. 45: 433–442.
3. Yan G.X., Antzelevitch C. Cellular basis for the Brugada syndrome andother mechanisms of arrhythmogenesis associated with ST-segmentelevation. Circulation 1999. 100: 166.
4. Aiba T., MD, PHD, Shimizu W., MD, PHD, Hidaka I., MS, Uemura K., MD, Noda T., MD, PHD, Zheng C., PHD, Kamiya A., MD, Inagaki M., MD, Sugimachi M., MD, PHD, Sunagawa K., MD, PHD. Cellular Basis for Trigger and Maintenance of Ventricular Fibrillation in the Brugada Syndrome Model. High-Resolution Optical Mapping Study. Journal of the American College of Cardiology 2006. 47, 10: 2074–2085.
5. Kimura M., MD, Kobayashi T., MD, Owada S., MD, Ashikaga K., MD, Higuma T., MD, Sasaki S., MD, Iwasa A., MD, Motomura S., MD, Okumura K., MD. Mechanism of ST Elevation and Ventricular Arrhythmias in an Experimental Brugada Syndrome Model. Circulation 2004. 109: 125-131.
6. Antzelevitch C., PhD, FAHA. M Cells in the Human Heart. Circ Res 2010. 106(5): 815–817.
7. Hoogendijk M.G., Potse M., Linnenbank A.C., et al. Mechanism of right precordial ST-segment elevation in structural heart disease: excitation failure by current-to-load mismatch. Heart Rhythm 2010. 7: 238.
8. Peréz-Riera A.R., Ferreira Filho C., de Abreu L.C., et al; On behalf of the International VCG Investigators Group. Do patients with electrocardiographic Brugada type 1 pattern have associated right bundle branch block? A comparative vectorcardiographic study. Europace 2012. Jan 10. [Epub ahead of print].
9. Anselm D.D., Evans J.M., Baranchuk A. Brugada phenocopy: A new electrocardiogram phenomenon. World J Cardiol. 2014 Mar 26; 6(3): 81–86.
10. Gottschalk B.H., Anselm D.D., Brugada J., Brugada P., Wilde A.A., Chiale P.A., Pérez-Riera A.R., Elizari M.V., de Luna A.B., Krahn A.D., Tan H.L., Postema P.G., Baranchuk A. Expert cardiologists cannot distinguish between Brugada phenocopy and Brugada syndrome electrocardiogram patterns. Europace 2015 Oct 25. [Epub ahead of print].
11. Anselm D.D., Baranchuk A. Brugada Phenocopy Emerging as a New Concept. Rev Esp Cardiol. 2013; 66: 755.
12. Rodrigues R., Amador P., Rassi L., et al. Padrão de Brugada em doente medicada com lamotrigina. Rev PortCardiol. 2013;32:807-810.
13. Genaro N.R., Anselm D.D., Cervino N., Estevez A.O., Perona C., Villamil A.M., et al. Brugada Phenocopy Clinical Reproducibility Demonstrated by Recurrent Hypokalemia. Annals of Noninvasive Electrocardiology 2014 19,4: 387–390.
14. Frustaci A., MD, Priori S.G., MD, PhD, Pieroni M., MD, PhD, Chimenti C., MD, PhD, Napolitano C., MD, PhD, Rivolta I., PhD, Sanna T., MD, Bellocci F., MD, Russo M.A., MD. Cardiac Histological Substrate in Patients With Clinical Phenotype of Brugada Syndrome. Circulation 2005. 112: 3680-3687.
15. Bezzina C.R., Rook M.B., Groenewegen A., Herfst L.J., van der Wal A.C., Lam J., Jongsma H.J., Wilde A.A.M., Mannens M.M. Compound heterozygosity for mutations (W156X and R225W) in SCN5A associated with severe cardiac conduction disturbances and degenerative changes in the conduction system. Circ Res 2003. 92: 159–168.
16. Bonny A., Tonet J., Marquez M.F., De Sisti A., Temfemo A., Himbert C., Gueffaf F., Larrazet F., Ditah I., Frank R., Hidden-Lucet F., Fontaine G. C-Reactive Protein Levels in the Brugada Syndrome. Cardiol Res Pract. 2011; 2011: 341521.
17. Juhasz Z., Tiszlavicz L., Kele B., Terhes G., Deak J., Rudas L., Kereszty E. Sudden cardiac death from parvovirus B19 myocarditis in a young man with Brugada syndrome. J Forensic Leg Med. 2014 Jul; 25: 8-13.
18. Buob A., Siaplaouras S., Janzen I., Schwaab B., Hammer B., Schneider G., Kandolf R., Böhm M., Jung J. Focal parvovirus B19 myocarditis in a patient with Brugada syndrome. Cardiol Rev. 2003 Jan-Feb; 11(1): 45-9.
19. Chimenti C., Russo M.A., Frustaci A., Verardo R., Caldarulo M., Acconcia M.C. Myocarditis in hypertrophic cardiomyopathy patients presenting acute clinical deterioration. Eur Heart J 2007 28 (6): 733-740.
20. Salerno F., Girerd N., Chalabreysse L., Billaud G., Lina B., Chevalier P. Myocarditis and cardiac channelopathies: A deadly association? International Journal of Cardiology 2011. 147, 3: 468 — 470.
21. Patane S., Marte F., La Rosa F.C., et al. Revelation of Brugada electrocardiographic pattern during a febrile state. Int J Cardiol 2010 Apr 1; 140(1): 19–21.
22. Chevalier P., FESC, Scridon A. Ventricular arrhythmias complicating acute myocarditis. E-journal of the ESC Council for Cardiology Practice Apr 2011. Vol 9, N° 26.
23. Wakisaka Y., Niwano S., Niwano H., Saito J., Yoshida T., Hirasawa S., Kawada H., Izumi T. Structural and electrical ventricular remodeling in rat acute myocarditis and subsequent heart failure. Cardiovascular Research 2004. 63 (4): 689-699.
24. Park H., Park H., Lim J., Oh S., Park S., MD, PhD, Pak H., MD, PhD, Lee M., MD, PhD, Joung B., MD, PhD. Arrhythmogenic Mechanisms of Autoimmune Myocarditis Associated with Inflammation and Ca^{2+}/Calmodulin- Dependent Protein Kinase II Activation. Int J Arrhythm. 2014. 15 (2): 4-16.
25. Caforio A.L., Pankuweit S., Arbustini E., Basso C., Gimeno-Blanes J., Felix S.B., Fu M., Heliö T., Heymans S., Jahns R., Klingel K., Linhart A., Maisch B., McKenna W., Mogensen J., Pinto Y.M., Ristic A., Schultheiss H.P., Seggewiss H., Tavazzi L., Thiene G., Yilmaz A., Charron P., Elliott P.M. Current state of knowledge on aetiology, diagnosis, management, and therapy of myocarditis: a position statement of the European Society of Cardiology Working Group on Myocardial and Pericardial Diseases. Eur Heart J. 2013 Sep. 34(33): 2636-48, 2648a-2648d.
26. Благова О.В., Осипова Ю.В., Недоступ А.В., Коган Е.А. Неинвазивные диагностические критерии миокардита в сопоставлении с результатами морфологического исследования. Российский национальный конгресс кардиологов, Москва, 23 сентября 2015 г.
27. Francis J., MD, DM, FCSI, FACC and Antzelevitch C., PhD, FACC, FAHA, FHRS. Atrial Fibrillation and Brugada Syndrome. J Am Coll Cardiol. 2008. Mar 25; 51(12): 1149–1153.

Авторы заявляют, что данная работа, ее тема, предмет и содержание не затрагивают конкурирующих интересов.