

**Л.Ю. Ильченко\*<sup>1,2</sup>, И.Г. Никитин<sup>1,3</sup>, И.Г. Федоров<sup>1,4</sup>**

<sup>1</sup> — Кафедра госпитальной терапии № 2 Федерального государственного автономного образовательного учреждения высшего образования «Российский национальный исследовательский медицинский университет имени Н.И. Пирогова» Минздрава России, Москва, Россия

<sup>2</sup> — Федеральное государственное бюджетное научное «Федеральный научный центр исследований и разработки иммунобиологических препаратов имени М.П. Чумакова» РАН, Москва, Россия

<sup>3</sup> — Федеральное государственное автономное учреждение «Лечебно-реабилитационный центр» Минздрава России, Москва, Россия

<sup>4</sup> — Государственное бюджетное учреждение здравоохранения «Городская клиническая больница имени В.М. Буянова» Департамента здравоохранения города Москвы, Москва, Россия

## COVID-19 И ПОРАЖЕНИЕ ПЕЧЕНИ

**L.Yu. Ilchenko\*<sup>1,2</sup>, I.G. Nikitin<sup>1,3</sup>, I.G. Fedorov<sup>1,4</sup>**

<sup>1</sup> — Department of Internal Medicine No. 2, Federal State Autonomous Institution of Higher Education «Pirogov Russian National Research Medical University» of the Russian Ministry of Health, Moscow, Russia

<sup>2</sup> — Federal State Budgetary Scientific Institution «Chumakov Federal Scientific Center for Research and Development of Immune-and-Biological Products of the Russian Academy of Sciences», Moscow, Russia

<sup>3</sup> — Federal State Autonomous Institution «National Medical Research Center of Rehabilitation» of the Russian Ministry of Health, Moscow, Russia

<sup>4</sup> — State Budgetary Healthcare Institution «Buyanov City Clinical Hospital» of the Moscow Healthcare Department, Moscow, Russia

## COVID-19 and Liver Damage

### Резюме

В конце декабря 2019 г. в Китайской народной Республике началась вспышка неизвестной пневмонии, вызванная новым коронавирусом SARS-CoV-2 (severe acute respiratory syndrome coronavirus — коронавирус тяжелого острого респираторного синдрома). Всемирная организация здравоохранения 11 февраля 2020 г. присвоила официальное название SARS-CoV-2-инфекции, — COVID-19 («CoronaVirus Disease 2019» — заболевание, вызванное новым коронавирусом 2019). Пневмония является ведущей клинической формой COVID-19. Однако по мере распространения пандемии COVID-19 и анализа клинических данных у заболевших стали выделять симптомы, не характерные для «аномальной» пневмонии. Описаны неврологические проявления, изменения кожи, поражения глаз и др. Внелегочное присутствие SARS-CoV-2 обнаружено также в холангиоцитах. Среди возможных факторов повреждения печени рассматривается вирус-индуцированное влияние, системное воспаление («цитокиновый шторм»), гипоксия, гиповолемия, гипотония при шоке, лекарственная гепатотоксичность и др. У 14-53% пациентов с COVID-19 могут регистрироваться изменения биохимических показателей, которые, как правило, не требуют медикаментозной коррекции. Весьма редко развивается острый гепатит. Однако особое внимание следует уделять пациентам с COVID-19, относящимся к группе риска — перенесшим трансплантацию печени, получающим иммуносупрессанты, а также в случаях декомпенсации цирроза, развитии острой печеночной недостаточности на фоне хронической, гепатоцеллюлярной карциномы, при проведении противовирусной терапии. Необходим постоянный обмен и открытый доступ к научным данным, новым технологиям, обновляющимся руководствам.

**Ключевые слова:** *коронавирусы, вызывающие респираторный синдром; заболевание, вызванное новым коронавирусом; поражение печени*

### Конфликт интересов

Авторы заявляют, что данная работа, её тема, предмет и содержание не затрагивают конкурирующих интересов

### Источники финансирования

Авторы заявляют об отсутствии финансирования при проведении исследования

Статья получена 30.04.2020 г.

Принята к публикации 28.05.2020 г.

**Для цитирования:** Ильченко Л.Ю., Никитин И.Г., Федоров И.Г. COVID-19 И ПОРАЖЕНИЕ ПЕЧЕНИ. Архивъ внутренней медицины. 2020; 10(3): 188-197. DOI: 10.20514/2226-6704-2020-10-3-188-197

\*Контакты: Людмила Юрьевна Ильченко, e-mail: ilchenko-med@yandex.ru

\*Contacts: Lyudmila Yu. Ilchenko, e-mail: ilchenko-med@yandex.ru

ORCID ID: <https://orcid.org/0000-0001-6029-1864>

## Abstract

An outbreak of unknown pneumonia, caused by the novel severe acute respiratory syndrome coronavirus (SARS-CoV-2), was reported in China at the end of December 2019. On February 11, 2020, the World Health Organization officially named SARS-CoV-2 infection COVID-19 (Coronavirus Disease 2019). The most common clinical manifestation of COVID-19 is pneumonia. However, with the spread of the COVID-19 pandemic and analysis of clinical data, symptoms that are not characteristic of "atypical" pneumonia have been identified in patients. Neurological symptoms, skin and eye damage, etc., are described. The extrapulmonary presence of SARS-CoV-2 was also detected in cholangiocytes. Virus-induced effects, systemic inflammation ("cytokine storm"), hypoxia, hypovolemia, hypotension in shock, drug-induced hepatotoxicity, etc., are considered possible factors of liver damage. In 14–53 % of COVID-19 patients, changes in biochemical parameters, which usually do not require drug therapy, can be recorded. Acute hepatitis is very rare. However, special attention should be given to COVID-19 patients at risk: after liver transplantation; receiving immunosuppressants and antiviral drugs; and in cases of decompensated cirrhosis, acute-on-chronic liver failure, and hepatocellular carcinoma. Constant data sharing and open access to research data, new technologies, and up-to-date guidelines are required.

**Key words:** *Coronaviruses that cause respiratory syndrome, novel coronavirus disease, liver damage*

## Conflict of interests

The authors declare no conflict of interests

## Sources of funding

The authors declare no funding for this study

Article received on 30.04.2020

Accepted for publication on 28.05.2020

**For citation:** Ilchenko L.Yu., Nikitin I.G., Fedorov I.G. COVID-19 and Liver Damage. The Russian Archives of Internal Medicine. 2020; 10(3): 188-197. DOI: 10.20514/2226-6704-2020-10-3-188-197

АЛТ — аланиновая аминотрансфераза, АПФ2 — ангиотензин-превращающий фермент 2 типа, АСТ — аспарагиновая аминотрансфераза, ВОЗ — Всемирная организация здравоохранения, ГГТП — гаммаглутамилтрансфераза, ИЛ — интерлейкин, ОРДС — острый респираторный дистресс-синдром, ЛДГ — лактатдегидрогеназа, РНК — рибонуклеиновая кислота, СРБ — С-реактивный белок, ХЗП — хронические заболевания печени, ЩФ — щелочная фосфатаза; COVID-2019 — CoronaVirus Disease 2019 — заболевание, вызванное новым коронавирусом 2019, MERS-CoV — Middle East respiratory syndrome coronavirus — коронавирус ближневосточного респираторного синдрома, RBD — receptor-binding domain — рецептор-связывающий домен, SARS-CoV — severe acute respiratory syndrome coronavirus — коронавирус тяжелого острого респираторного синдрома, SARS-CoV-2 — новый коронавирус COVID-19; TMPRSS2 -Transmembrane protease, serine 2 — трансмембранные сериновые протеазы

## Введение

Коронавирусы широко распространены в природе и являются причинами различных простудных заболеваний (до 25%). Большинство из них вызывают вирусную инфекцию, не наносящую серьезного вреда здоровью, но некоторые, такие как SARS-CoV (severe acute respiratory syndrome coronavirus — коронавирус тяжелого острого респираторного синдрома) и MERS-CoV (Middle East respiratory syndrome coronavirus — коронавирус ближневосточного респираторного синдрома) приводят к развитию тяжелого респираторного синдрома с высокой летальностью [1, 2].

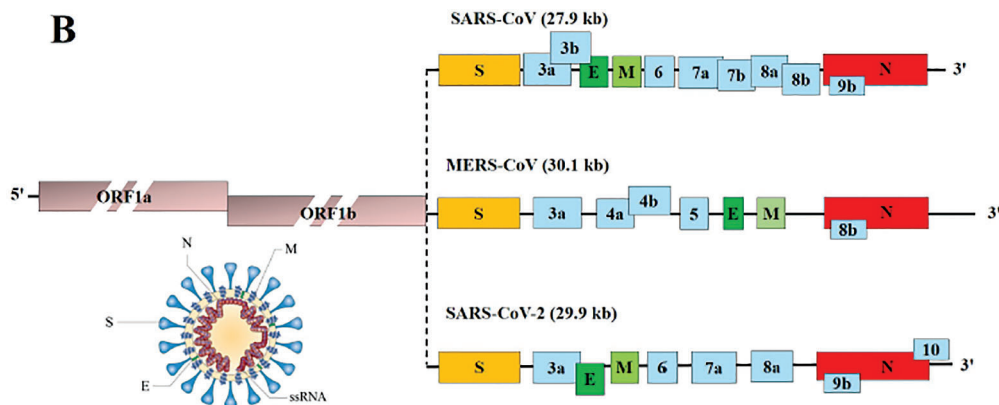
В природе естественным хозяином для коронавирусов служат многие виды летучих мышей. Эволюционируя вследствие мутаций, процессов преадаптации они периодически вызывают в человеческих популяциях эпидемии. Так, начавшаяся вспышка неизвестной пневмонии в конце декабря 2019 г. в Китае, стала причиной развития чрезвычайной ситуации в области общественного здравоохранения, в последующем приведшая к пандемии, вызванной новым коронавирусом SARS-CoV-2 (severe acute respiratory syndrome coronavirus — коронавирус тяжелого острого респираторного синдрома) [2, 3]. Всемирная организация здравоохранения (ВОЗ) 11 февраля 2020 г. присвоила официальное название SARS-CoV-2-инфекции, — COVID-19 («CoronaVirus

Disease 2019»)- заболевание, вызванное новым коронавирусом 2019). Летальность от этой инфекции составляет 0,5-3% [4].

## SARS-CoV-2 и возможные механизмы патогенеза COVID-19

Новый коронавирус — одноцепочечный РНК-содержащий вирус, относится к семейству *Coronaviridae*, рода *Betacoronavirus*. SARS-CoV-2 — зоонозный вирус, что следует из филогенетического анализа, который показал наиболее тесную связь с изолятом SARS-подобного коронавируса летучих мышей BM48-31/BGR/2008 (идентичность — 96%). По-видимому, летучие мыши, являются резервуаром SARS-CoV-2, а другие мелкие млекопитающие (в частности, панголины) — промежуточными хозяевами, возможно заразившими «нулевого пациента» [1]. Кроме того, при филогенетическом анализе SARS-CoV-2 получены данные, свидетельствующие о 88% идентичности последовательностей с SARS-CoV и около 50% — с MERS-CoV [4, 5]. Структура коронавирусов респираторных синдромов весьма похожа (рис. 1).

Среди структурных белков SARS-CoV-2 выделяют S-протеины или «белковые шипы» (от англ. Spike — шип), мембранный белок, белок оболочки



**Рисунок 1.** Структура SARS-CoV, MERS-CoV, SARS-CoV (Адаптировано из Li X., et al., 2020)  
**Figure 1.** Structure of SARS-CoV, MERS-CoV, SARS-CoV (Adapted from Li X., et al., 2020)

и нуклеокапсида. Белок S играет важную роль в прикреплении, слиянии и проникновении вируса в клетки, что позволяет его рассматривать и в качестве возможной мишени для выработки антител и вакцины.

Патогенез новой коронавирусной инфекции изучен недостаточно [6, 7]. Ключевым фактором вирулентности является взаимодействие рецептор-связывающего домена (receptor-binding domain — RBD) белка S, расположенного на внешней мембране SARS-CoV-2, с рецептором ангиотензин-превращающего фермента 2 (angiotensin-converting enzyme 2 receptors — ACE2), активируемого трансмембранными сериновыми протеазами (TMPRSS2 -Transmembrane protease, serine 2) человека [8]. ACE2 экспрессируется в сурфактанте, секретиром альвеолоцитами II типа из компонентов плазмы крови. Сурфактант представляет собой поверхностно-активную мономолекулярную пленку, которая расположена на границе раздела фаз воздух — жидкость в альвеолах, альвеолярных ходах и респираторных бронхиолах 1-3-го порядка и препятствует спадению (слипанию) стенок альвеол при дыхании. Экспрессия ACE2 защищает от повреждения легкие, однако она снижается вследствие его связывания со спайковым белком SARS-CoV, что увеличивает риск инфицирования. Вместе с этим, в эксперименте было показано, что усиление экспрессии ACE2 не исключает вероятности увеличения связывания с SARS-CoV. К одной мишени может прикрепиться до трех вирусов. ACE2 и TMPRSS2 неравномерно распределены среди пациентов европейского и азиатского происхождения, что также может влиять на интенсивность заражения.

Высказано предположение, что неструктурные белки SARS-CoV способны видоизменять структуру гемоглобина в эритроците, что приводит к нарушению транспорта кислорода, вызывает диссоциацию железа, образование порфирина, повышение фер-

ритина. Такое воздействие может привести к усилению воспалительных процессов в легких, оксидативному стрессу, гипоксемии, гипоксии, развитию симптомов острого респираторного дистресс-синдрома (ОРДС) и полиорганной кислородной недостаточности [9]. Однако основанием для данной гипотезы явилось создание биотрансформационной модели без проведения экспериментальных и клинических исследований

SARS-CoV-2 тропен к бокаловидным клеткам, содержащимся в слизистой оболочке дыхательных путей, кишки, конъюнктиве глаз, протоках поджелудочной и околоушных слюнных желез. Активная репликация вируса, значительно снижает защитные функции бокаловидных клеток (слизееобразование), что также способствует проникновению вируса в организм человека.

В ответ на распространение коронавируса наблюдается развитие гипериммунной реакции — так называемый «цитокиновый шторм», характеризующийся синтезом значительного (аномального) количества провоспалительных интерлейкинов (ИЛ-1 $\beta$ , ИЛ-6, фактора некроза опухоли и др.) и хемокинов при одновременном снижении содержания Т-лимфоцитов в крови [10].

Кроме того SARS-CoV-2, инфицируя эндотелий кровеносных сосудов, взаимодействует с расположенными там ACE2 и приводит к развитию эндотелиальной дисфункции, гиперпроницаемости, нарушению микроциркуляции, развитию сосудистой тромбофилии и тромбообразованию [11].

Прогрессирование COVID-19 определяется диффузным альвеолярным повреждением с образованием гиалиновых мембран, развитием отека легких. Гистологическая картина легких при аутопсии характеризуется организацией альвеолярных экссудатов и интерстициальным фиброзом, образованием гиалиновых мембран, наличием интерстициальных мононуклеарных воспалительных инфильтратов, многочисленных микротромбов фибрина, выраженным отеком, гиперплазией и очаговой десквамацией

альвеолоцитов II типа, значительным содержанием макрофагов с вирусными включениями в альвеолярном экссудате. В более пораженных областях наблюдается кровоизлияние, некроз, геморрагический инфаркт [12, 13].

## Клиническая картина и диагностика COVID-19

Инфицирование SARS-CoV-2 человека происходит в последние дни инкубационного периода и максимально в первые три дня от начала болезни. У подавляющего большинства заражение возникает вследствие контакта с пациентом COVID-19 в случаях клинически манифестировавшего заболевания (до 75-85% — при контакте с инфицированными родственниками из семейного окружения). Следует подчеркнуть, что выделение вируса, как правило, продолжается до 12 дней в легких/умеренных случаях и более 14 дней — в тяжелых. Однако у выздоровевших от COVID-19 пациентов РНК нового коронавируса может быть положительной и после исчезновения клинических симптомов. Болеющий COVID-19, может заразить 3-5 окружающих его людей, а болеющий гриппом — лишь 1-2 человек [14-16].

Эпидемиологические данные свидетельствуют о том, что пациенты с сердечно-сосудистыми заболеваниями, артериальной гипертензией, сахарным диабетом, злокачественными опухолями являются наиболее восприимчивыми к SARS-CoV-2.

Инкубационный период составляет 2-14 суток (средний период — 5-6 дней). SARS-CoV-2 передается воздушно-капельным (при кашле, чихании, разговоре), воздушно-пылевым (с пылевыми частицами в воздухе), контактным (через рукопожатия, предметы обихода) и фекально-оральным путями [17].

### Клинические формы COVID-19 [18]:

- *легкая* (с поражением только верхних дыхательных путей),
- *среднетяжелая* (пневмония без дыхательной недостаточности),
- *тяжелая* (пневмония с развитием дыхательной недостаточности, или появлением инфильтратов

в легких в виде «матового стекла», занимающих более 50% легких в течение 24-48 ч);

- *очень тяжелая/критическая форма* (пневмония, ОРДС, сепсис, септический шок, полиорганная недостаточность).

Доля бессимптомного (латентного) COVID-19 не ясна. Однако и при скрытом течении инфекции в отсутствие жалоб и клинических проявлений при проведении компьютерной томографии легких может наблюдаться синдром «матового стекла», более отчетливо регистрируемый на высоте вдоха, позволяющий диагностировать пневмонию.

В отчете о совместной технической миссии ВОЗ и Китайской Народной Республики по проблеме новой коронавирусной инфекции были выделены типичные признаки и симптомы заболевания (таблица 1).

Однако по мере распространения пандемии COVID-19 и анализа клинических данных у заболевших стали выделять симптомы, не характерных для «аномальной» пневмонии [19]. В отсутствие респираторных нарушений диагноз COVID-19 стал устанавливаться врачами различных специальностей на основании выявления «нетипичных» признаков и последующего применения молекулярно-генетических методов.

Так, были описаны клинические наблюдения пациентов с положительным тестом на РНК SARS-CoV-2 и наличием неврологических проявлений в виде anosmia (потеря обоняния), дисгевзии (отсутствие вкуса), что, по-видимому, связано с интраназальным инфицированием и поражением нейровазальных структур [20, 21]. В случаях тяжелого течения инфекция осложнялась развитием преходящей ишемической атаки, эпилепсии, инфаркта головного мозга [22, 23].

В Российской популяции встречались случаи обращения пациентов за медицинской помощью по поводу кровоизлияний и болевых ощущений в глазах, слезотечения, сменяющегося сухостью. В ряде наблюдений положительный тест на SARS-CoV-2 подтверждал вирусную природу заболевания. При отсутствии других клинических проявлений диагностировали скрытую форму COVID-19, проявляющуюся лишь

Таблица 1. Основные симптомы COVID-19 [18]

Table 1. The main symptoms of COVID-19 [18]

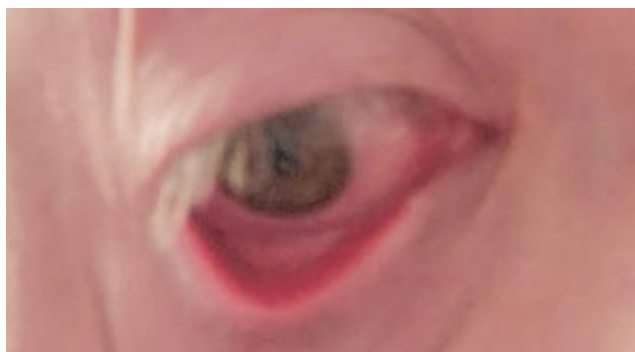
Симптомы/ Symptoms	%	Симптомы/ Symptoms	%
Лихорадка/Fever	87,9%	Миалгия или артралгия/ Myalgia or arthralgia	14,8%
Кашель/Cough	67,7%	Озноб/Chills	11,4%
Усталость/Fatigue	38,1%	Тошнота и/или рвота/ Nausea and / or vomiting	5,0%
Образование мокроты/Sputum formation	33,4%	Заложенность носа/Nasal congestion	4,8%
Одышка/ Dyspnea	18,6%	Диарея/ Diarrhea	3,7%
Боль в горле/ Sore throat	13,9%	Кровохарканье/ Hemoptysis	0,9%
Головная боль/Headache	13,6%	Кровоизлияния в конъюнктиву/Conjunctival hemorrhage	0,8%

конъюнктивитом (рис. 2, собственный клинический опыт авторов). Подобные наблюдения описаны зарубежными коллегами [24].

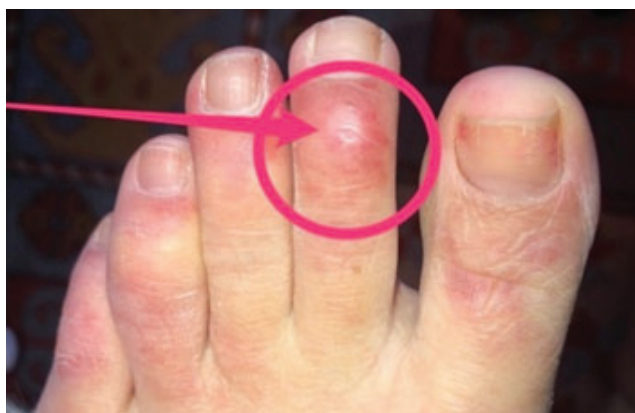Следует также учитывать другие возможные причины конъюнктивита. В связи с этим представляется важным выявление вирусных и бактериальных антигенов у SARS-CoV-2-положительных пациентов, которые могут влиять на течение инфекции и терапевтическую тактику.

Так, проведенное в 2020 г. в Stanford University (Стэнфордский Университет, США) исследование подтвердило наличие ко-инфицирования при COVID-19. В 20,7% случаев выявляли различные сочетания маркеров вирусов гриппа и парагриппа 1-4, респираторно-синцитиального вируса, аденовируса, риновируса, энтеровируса, Chlamydia pneumoniae и Mycoplasma pneumoniae [25].

Нетипичные проявления COVID-19 регистрировали также в дерматологической практике. S. Recalcati, 2000 г. [26] у 18 (20,4%) из 88 больных отметил различные кожные изменения (по типу эритематозной или везикулярной сыпи, распространенной крапивницы), причем в 4 случаях — в дебюте инфекции, сопровождающиеся неинтенсивным зудом [26].



**Рисунок 2.** COVID-19. Конъюнктивит (собственный клинический опыт авторов)  
**Figure 2.** COVID-19. Conjunctivitis (authors own clinical experience)



**Рисунок 3.** «Красные пальцы»  
**Figure 3.** «Red fingers»

Характер кожных проявлений отличался в разных возрастных группах. В испанском исследовании среди 375 больных COVID-19 у 6% пациентов пожилого возраста наблюдали развитие ливедо и некроза [27]. Кроме того, в сообществе дерматологов обсуждается еще один признак COVID-19, который ранее не был замечен [28]. Он связан с поражением пальцев рук и ног с характерной пурпурной окраской, что послужило основанием для обозначения его как симптом «коронавирусных пальцев» (рис. 3). Жжение и боль в пальцах, по-видимому, обусловлены нарушениями микроциркуляции и/или развитием микротромбозов, что, возможно, является локальным проявлением воздействия SARS-CoV-2.

В целом, по мнению авторов, анализ нетипичных признаков COVID-19 указывает на наличие эндотелиальной дисфункции и, в определенной степени, на возможность развития локального или системного васкулита.

## Диагностика COVID-19

Пневмония является ведущей клинической формой COVID-19. Диагностика пневмонии при COVID-19 основывается на данных эпидемиологического анамнеза и клинического обследования, результатов лабораторных и инструментальных методов. При рентгенологическом исследовании и компьютерной томографии в легких выявляют изменения по типу «матового стекла», инфильтраты в разных долях и интерстициальные изменения [29]. Диагноз COVID-19 подтверждается наличием положительной РНК SARS-CoV-2 и появлением антител.

Как правило, при данной инфекции регистрируется лейкопения, лимфопения, тромбоцитопения, повышение С-реактивного белка (СРБ), ферритина, активности лактатдегидрогеназы (ЛДГ), D-димера. Нарастание содержания D-димера может свидетельствовать о тромбозе глубоких вен, тромбоэмболии легочной артерии и является неблагоприятным прогностическим фактором [30].

Внепочечное присутствие ACE2 и TMPRSS2 обнаружено в железистых клетках эпителия желудка, энтеро- и колоноцитах, подоцитах, клетках проксимальных канальцев почек, холангиоцитах, которые следует рассматривать как вероятные мишени для SARS-CoV-2 [8].

## Поражение печени при COVID-19

В ранее проведенных исследованиях было установлено, что SARS-CoV и MERS-CoV вызывают повреждение печени у инфицированных пациентов [31]. При COVID-19 также были обнаружены отклонения в функциональном состоянии печени, которые

ассоциировались с прогрессированием и тяжестью инфекционного процесса [32, 33].

Механизмы повреждения печени при COVID-2019 малоизучены. Среди возможных факторов повреждения рассматривается вирус-индуцированное влияние, системное воспаление («цитокиновый шторм»), гипоксия, гиповолемия, гипотония при шоке, лекарственная гепатотоксичность и др.

Было показано, что экспрессия ACE2 в холангиоцитах намного выше, чем в гепатоцитах и сопоставима с уровнем экспрессии ACE2 в альвеолоцитах 2 типа [33]. Не исключается, что при COVID-19 повреждение печени определяется, прежде всего, повреждением холангиоцитов. В связи с этим можно выделить ряд проблем, которые требуют решения.

1. Оказывает ли SARS-CoV-2 прямое цитопатическое действие на гепатоциты?
2. Влияет ли SARS-CoV-2 на течение и исходы хронических заболеваний печени (ХЗП)?
3. Какова роль лекарственной гепатотоксичности и межлекарственных взаимодействий при COVID-19?

В опубликованных статьях, анализирующих состояние печени у китайских пациентов с COVID-19 из Уханя (Китайская народная республика), было показано, что у 14-53% из них регистрировались изменения биохимических показателей [31, 33, 34], в 2-11% случаев инфекция развивалась на фоне ХЗП [31]. Повышение активности АЛТ/АСТ (аланиновая и аспарагиновая аминотрансферазы), как правило, не превышало 1,5-2 норм от верхней границы нормы и сопровождалось незначительным увеличением содержания общего билирубина.

Сходные данные получены в исследовании Cholankeeril G. с соавторами (2020), выполненными в Калифорнии. Анализируемую группу составили 116 пациентов с COVID-19; преобладали мужчины (53,4%) среднего возраста (50 лет), половина из которых — европеоиды (50,9%). В 2 случаях ранее диагностированы ХЗП. Наиболее распространенными признаками инфекции были кашель (94,8%),

лихорадка (76,7%), одышка (58%), миалгии (52,2%). Средняя продолжительность симптомов составила 5 дней. У 31,9% пациентов в дебюте заболевания наблюдались нетипичные для COVID-19 гастроинтестинальные симптомы: потери аппетита (22,3%), тошнота/рвота (12%) и диарея (12,0%). В 26/65 случаях выявлены изменения биохимических показателей, которые не потребовали лекарственной коррекции (табл. 2).

Доля повреждения печени у пациентов с тяжелой формой COVID-19 была значительно выше, чем у пациентов с легкой степенью тяжести. Однако фатальная печеночная недостаточность не наблюдалась даже при критических состояниях и летальных исходах заболевания [32, 33, 35]. Но в ряде случаев было отмечено нарушение белково-синтетической функции — уровень альбумина снижался до 30,9-26,3 г/л [36].

При аутопсии пациентов с COVID-19 печень темно-красная, увеличена; желчный пузырь больших размеров. При микроскопическом исследовании выявляются микровезикулярный стеатоз, очаговый некроз гепатоцитов, преобладание нейтрофилов в лобулярных и портальных инфильтратах, микротромбы в синусоидах [43]. Между тем описанные гистологические изменения в большей степени могут быть обусловлены лекарственным повреждением печени, а не SARS-CoV-2 [31].

С помощью молекулярно-генетических методов исследования геном SARS-CoV был обнаружен не только в ткани легких, но и в паренхиматозных клетках, эндотелии сосудов других органов, в том числе и в гепатоцитах [33]. РНК SARS-CoV выявляли в фекалиях, что объясняет появление гастроинтестинальных симптомов при передаче вируса фекально-оральным путем [37]. Вместе с тем его длительное обнаружение в фекалиях после клинического выздоровления (до 11 дней) [38] не исключает возможный рецидив заболевания [39, 40]. Остаются неясными причины, а также возможная роль вирулентности и изменчивости вируса в случаях продолжающейся репликации SARS-CoV.

**Таблица 2.** Биохимические показатели печени у пациентов с SARS-CoV-2-инфекцией [35]

**Table 2.** Biochemical parameters of the liver in patients with SARS-CoV-2 infection [35]

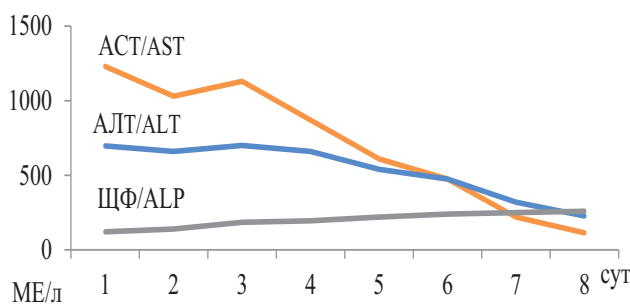
Показатели/ Indicators	Пациенты, которым исследовали биохимические показатели/ Patients who have been tested for biochemical parameters (N=65)	Пациенты с измененными биохимическими показателями/ Patients with altered biochemical parameters (N=26)
АСТ/ AST, Е/л	35 (22-58)	64 (24-76)
АЛТ/ ALT, Е/л	32 (22-48)	59 (22-76)
ЩФ/ ALP, Е/л	67 (53-85)	75 (53-89)
Общий билирубин/ Total bilirubin, мг/дл	0,4 (0,3-0,7)	0,5 (0,3-0,7)

**Примечание:** АСТ — аспарагиновая аминотрансфераза; АЛТ — аланиновая аминотрансфераза; ЩФ — щелочная фосфатаза. Средние значения представлены в виде медианы и интерквартильного размаха (25%-75% процентилям)

**Note:** AST — aspartic aminotransferase; ALT — alanine aminotransferase; ALP — alkaline phosphatase. Average values are presented as the median and interquartile range (25% -75% percentile)

## Острый гепатит у пациентов с COVID-19

Описаны редкие случаи острого гепатита. Wander P. et al. (2020) наблюдали 59-летнюю пациентку с ВИЧ-инфекцией и метаболическим синдромом, по поводу которых она получала этиопатогенетическую терапию с хорошим эффектом. Накануне при исследовании биохимических показателей крови отклонений выявлено не было. Эпидемиологический анамнез без особенностей. Госпитализирована для обследования как ВИЧ-инфицированная пациентка с единственной жалобой на темную мочу. Изменений при физикальном обследовании не выявлено. При лабораторном исследовании установлена значительная гиперферментемия (АЛТ — 697 МЕ/л; АСТ — 1230 МЕ/л) при нормальном уровне билирубина, гиперферритинемия (6606 нг/мл), снижение альбумина (до 31 г/л). Маркеры инфицирования вирусами гепатитов А, В, С, Эпштейна-Барр, цитомегаловируса и респираторных вирусов не обнаружены. На второй день госпитализации у пациентки появилась лихорадка (39° С), снижение сатурации (94%) и по данным рентгенологического исследования диагностирована двухсторонняя интерстициальная пневмония. Начата кислородотерапия и с 4-го дня госпитализации назначен 5-дневный курс гидроксихлорохина в дозе 200 мг без прекращения приема ранее принимаемых препаратов. Мазки из носоглотки выявили РНК SARS-CoV. На 8-е сутки в удовлетворительном состоянии пациентка выписана домой (АСТ — 114 МЕ/л, АЛТ — 227 МЕ/л, ЩФ — 259 МЕ/л, альбумин — 28 г/л). Поскольку все другие причины острого безжелтушного гепатита были исключены, представляется весьма вероятным, что он был вызван SARS-CoV (рис. 4).



**Рисунок 4.** Динамика биохимических показателей при остром безжелтушном гепатите у пациентки с COVID-19

АСТ — аспарагиновая аминотрансфераза; АЛТ — аланиновая аминотрансфераза; ЩФ — щелочная фосфатаза

**Figure 4.** The dynamics of biochemical parameters in acute anicteric hepatitis of a patient with COVID-19

АСТ — aspartic aminotransferase; АЛТ — alanine aminotransferase; ALP — alkaline phosphatase

## Хронические заболевания печени и COVID-19

Анализ клинической картины COVID-19 показал отсутствие значимого влияния SARS-CoV на течение ХЗП. Пациенты с вирусной этиологией ХЗП были более склонны к развитию повреждения печени, что, вероятно, связано с усилением репликации вирусов гепатитов В и С во время SARS-CoV-инфекции [42]. Иммуносупрессивные препараты, применяемые при аутоиммунных заболеваниях печени, могут, по видимому, оказывать некоторый защитный эффект от иммунопатологических процессов, которые вызывают повреждение легких в случаях тяжелого течения COVID-19 [43].

Пациенты с неалкогольным стеатогепатитом (НАСГ), ассоциированным с сопутствующими заболеваниями (диабетом, артериальной гипертензией, сердечно-сосудистыми нарушениями), подвержены высокому риску заражения SARS-CoV и развитию тяжелой формы COVID-19 [44].

Кроме того, к группе риска относятся больные, перенесшие трансплантацию печени и получающие иммуносупрессанты, пациенты с циррозом печени, наличием острой печеночной недостаточности на фоне хронической, гепатоцеллюлярной карциномой, иммунодефицитным состоянием [42, 45, 46].

Международные и российские научные сообщества разрабатывают постоянно обновляющиеся руководства по лечению COVID-19 [15, 16, 47]. Борьба с глобальной пандемией должна включать обмен и открытый доступ к научным данным и новым технологиям. Недавно Европейское общество по изучению печени активно поддержало проект COVID-Нер, который был запущен Оксфордским университетом и представляет собой создание реестра для сбора данных о пациентах с заболеваниями печени на любой стадии или трансплантации печени с наличием COVID-19 (информацию о регистре можно найти по ссылке: <http://covid-hep.net>).

## Лекарственная гепатотоксичность и межлекарственные взаимодействия при COVID-19

Одна из важных функций печени — детоксикация лекарственных средств. А применяемые методы, включающие гидроксихлорохин, антибиотики и противовирусные препараты, могут усилить повреждение печени вследствие потенциальной гепатотоксичности.

Так, в отчете из Бразилии, подготовленном Falcão M.B. et al., (2020), описана пациентка с пневмонией, вызванной SARS-CoV. После приема двух доз (800 мг) гидроксихлорохина отмечено 10-кратное увеличение активности аминотрансфераз и их

снижение до нормального уровня после прекращения приема препарата. Авторы предположили, что применение более высоких доз гидроксихлорохина может приводить к лекарственному повреждению печени при COVID-19.

Гепатотоксичность, вызванная гидроксихлорохином, наблюдается редко. Описаны случаи повреждения печени при приеме терапевтических доз гидроксихлорохина у пациентов с системной красной волчанкой, поздней кожной порфирией, болезнью Стила [49, 50].

Механизмы повреждения печени, связанные с гидроксихлорохином, изучены недостаточно. Гепатотоксичность может быть обусловлена воздействием метаболитов, окислительным стрессом, токсическими или синергетическими эффектами, связанными с воспалительными процессами [51].

Кроме того, у пациентов с COVID-19 под влиянием гидроксихлорохина может наблюдаться удлинение интервала QT вследствие блокады калиевых каналов, усиливающееся при сочетании с приемом антибиотиков (в частности, азитромицина) [52]. Выявленные неблагоприятные признаки требуют мониторинга функций печени и электрокардиографии, особенно среди групп риска — пациентов с ХЗП и нарушениями реполяризации миокарда.

Масштаб в использовании экспериментальных методов лечения для COVID-19 является беспрецедентным. Однако еще предстоит установить доказательств их эффективности. В связи с этим для клинической практики остается очень важным вопрос по межлекарственному взаимодействию. На сайте Ливерпульского университета (Великобритания) ([www.covid19-druginteractions.org](http://www.covid19-druginteractions.org)) представлены основные экспериментальные препараты, которые на сегодня используются в терапии COVID-19 с указанием их механизмов действия; дана оценка совместного применения с другими средствами с учетом рисков и преимуществ, длительности применения, состояния пациента, приема лекарств по поводу ранее установленных заболеваний [53].

## Заключение

На момент написания этой статьи в мире зарегистрировано свыше 3,5 млн. случаев заболевания COVID-19, в результате которого погибло более 250 000 человек [54].

К сожалению, в настоящее время не существует эффективных специфических методов лечения COVID-19 [55]. Проводятся многочисленные клинические рандомизированные исследования различных препаратов.

Пока отсутствуют доказательства того, что пациенты, выздоровевшие от COVID-19, защищены от повторной инфекции [56]. Необходим мониторинг лиц с антителами против SARS-CoV-2 в сравнении

с лицами без них с оценкой частоты инфицирования SARS-CoV-2 и развития COVID-19 в течение длительного периода (не менее одного года).

Однако первый экспериментальный опыт применения плазмы, содержащей антитела иммуноглобулинов класса G больных, перенесших COVID-19, продемонстрировал обнадеживающие результаты [57].

Выздоровевшие пациенты от COVID-19 и лица с бессимптомным течением, выделяющие вирус с фекалиями, могут рассматриваться как возможный источник инфекции. Кроме того, поскольку РНК SARS-CoV-2 была обнаружена в образцах сточных вод, остается нерешенным вопрос о жизнеспособности вируса в условиях окружающей среды, через которую также может быть реализован фекально-оральный путь передачи [58]. Вопрос о возможности развития второй вспышки, реактивации или новой волны SARS-CoV-2-инфекции остается открытым.

Со времени объявления пандемии интенсивно начаты разработки вакцин. Известно о 115 кандидатах в вакцины, 78 из которых находятся на разных стадиях клинических исследований [59].

Для сдерживания распространения SARS-CoV-2 и COVID-19 по-прежнему требуются ограничительные меры. Для всех стран мира пандемия имеет далеко идущие медико-социальные и экономические последствия («коронакризис»). Сегодня профессиональные и личные действия каждого из нас должны быть направлены на борьбу с этой угрозой.

## Вклад авторов

Все авторы внесли существенный вклад в подготовку и написание статьи, прочли и одобрили финальную версию перед публикацией  
**Л.Ю. Ильченко** (ORCID ID: <https://orcid.org/0000-0001-6029-1864>): написание и редактирование текста  
**И.Г. Никитин** (ORCID ID: <https://orcid.org/0000-0003-1699-0881>): утверждение финального варианта статьи;  
**И.Г. Федоров** (ORCID ID: <https://orcid.org/0000-0003-1003-539X>): поиск литературных источников и редактирование текста

## Author Contribution

All authors made a significant contribution to the preparation of the article, read and approved the final version before publication.  
**L.Yu. Ilchenko** (ORCID ID: <https://orcid.org/0000-0001-6029-1864>): writing and editing the paper  
**I.G. Nikitin** (ORCID ID: <https://orcid.org/0000-0003-1699-0881>): design and approval of the final version of the article  
**I.G. Fedorov** (ORCID ID: <https://orcid.org/0000-0003-1003-539X>): search for literature and editing the paper.

## Список литературы / References:

1. Corona Resource Centre. [Electronic resource]. URL: <https://coronavirus.jhu.edu/map.html> (date of the application: 15.04.2020)
2. Guarnier J. Three Emerging Coronaviruses in Two Decades The Story of SARS, MERS, and Now COVID-19. *Am. J. Clin. Pathol.* 2020; 153: 420-1. doi: 10.1093/AJCP/AQAA029



3. Lu R., Zhao X., Li J. et al. Genomic characterisation and epidemiology of 2019 novel coronavirus: implications for virus origins and receptor binding. *Lancet*. 2020;395(10224):565-74; doi: 10.1016/S0140-6736(20)30251-8
4. Chen N., Zhou M., Dong X. et al. Epidemiological and clinical characteristics of 99 cases of 2019 novel coronavirus pneumonia in Wuhan, China: a descriptive study. *Lancet*. 2020; 395(10224):507-13. doi: 10.1016/S0140-6736(20)30211-7.
5. Li X., Geng M., Peng Y. et al. Molecular immune pathogenesis and diagnosis of COVID-19. *J. Pharmaceutical. Analysis*. 2020;10(2):102-8. doi: 10.1016/j.jpaha.2020.03.001.
6. Rothan H.A., Byrareddy S.N. The epidemiology and pathogenesis of coronavirus disease (COVID-19) outbreak. *J. Autoimmun*. 2020; 109:102433. doi: 10.1016/j.jaut.2020.102433.
7. Xu Z., Shi L., Wang Y. et al. Pathological findings of COVID-19 associated with acute respiratory distress syndrome. *Lancet Respir. Med*. 2020;8(4):420-2. doi: 10.1016/S2213-2600(20)30076-X.
8. Tai W., He L., Zhang X. et al. Characterization of the receptor-binding domain (RBD) of 2019 novel coronavirus: implication for development of RBD protein as a viral attachment inhibitor and vaccine. *Cell. Mol. Immunol*. 2020; doi: 10.1038/s41423-020-0400-4.
9. Liu W., Li H. COVID-19: Attacks the 1-Beta Chain of Hemoglobin and Captures the Porphyrin to Inhibit Human Heme Metabolism. 2020. [Electronic resource]. URL: <https://pan.baidu.com/s/1v8kP0zAynvACXm-vjHWJuQ> (date of the application: 20.04.2020)
10. Mehta P., McAuley D.F., Brown M. et al. COVID-19: consider cytokine storm syndromes and immunosuppression. *Lancet*. 2020; 395(10229):1033-1034. doi: 10.1016/S0140-6736(20)30628-0.
11. Arachchillage D.R. J., Laffan M. Abnormal Coagulation parameters are associated with poor prognosis in patients with novel coronavirus pneumonia *J. Thromb. Haemost*. 2020;18(5):1233-4. doi: 10.1111/jth.14820. doi: 10.1111/jth.14768.
12. Xu X., Barth R.F., Bujala L.M. A call to action: the need for autopsies to determine the full extent of organ involvement associated with COVID-19 infections. *CHEST*. 2020. doi: 10.1016/j.chest.2020.03.060.
13. Hanley B., Lucas S.B., Youd E. et al. Autopsy in suspected COVID-19 cases. *J. Clin. Pathol*. 2020;73(5):239-42. doi: 10.1136/jclinpath-2020-206522.
14. The Novel Coronavirus Pneumonia Emergency Response Epidemiology Team. The Epidemiological Characteristics of an Outbreak of 2019 Novel Coronavirus Diseases (COVID-19). *China CDC Weekly*. 2020; 2: 113-22. doi: 10.3760/cma.j.isn.0254-6450.2020.02.003.
15. Sorbello M., El-Boghdady K., Di Giacinto I. et al. The Italian coronavirus disease 2019 outbreak: recommendations from clinical practice. *Anaesthesia*. 2020. doi:10.1111/anae.15049.
16. Временные методические рекомендации «Профилактика, диагностика и лечение новой коронавирусной инфекции (COVID-19)» Версия 6 (28.04.2020). Министерство здравоохранения Российской Федерации. 142 с. Ministry of Health of the Russian Federation. Temporary guidelines «Prevention, diagnosis and treatment of new coronavirus infection (COVID-19)», version 6 (28.04.20).
17. Guo Y.R., Cao Q.D., Hong Z.S. et al. The origin, transmission and clinical therapies on coronavirus disease 2019 (COVID-19) outbreak — an update on the status. *Med. Res*. 2020;7(1):11. doi: 10.1186/s40779-020-00240-0.
18. Отчет о совместной технической миссии ВОЗ и Китайской Народной Республики (КНР) по проблеме новой коронавирусной инфекции COVID-2019. [Электронный ресурс]. URL: <https://www.rosminzdrav.ru/news/2020/03/03/13469-predstavlen-otchet-o-rabote-mezhdunarodnoy-missii-voz-po-probleme-covid-19> (дата обращения: 22.04.2020)
19. Report on the joint technical mission of WHO and the People's Republic of China (PRC) on the problem of the new coronavirus infection COVID-2019. [Electronic resource]. URL: <https://www.rosminzdrav.ru/news/2020/03/03/13469-predstavlen-otchet-o-rabote-mezhdunarodnoy-missii-voz-po-probleme-covid-19> (date of the application: 22.04.2020). [in Russian].
20. Chow E.J., Schwartz N.G., Tobolowsky F.A. Symptom Screening at Illness Onset of Health Care Personnel With SARS-CoV-2 Infection in King County, Washington. *JAMA*. 2020. doi: 10.1001/jama.2020.6637.
21. Eliezer M., Hautefort Ch., Hamel A-L. et al. Sudden and Complete Olfactory Loss Function as a Possible Symptom of COVID-19. *JAMA. Otolaryngol. Head Neck. Surg*. 2020. doi:10.1001/jamaoto.2020.0832
22. Xydakis M.S., Dehghani-Mobaraki P., Holbrook E.H. et al. Smell and taste dysfunction in patients with COVID-19. *Lancet Infect. Dis*. 2020; 20(4): e50. doi: 10.1016/S1473-3099(20)30293-0.
23. Oxley T.J., Mocco J., Majidi S. et al. Large-Vessel Stroke as a Presenting Feature of Covid-19 in the Young. *NEJM*. 2020. doi: 10.1056/NEJMc2009787.
24. Helms J., Kremer S., Merdji H. et al. Neurologic Features in Severe SARS-CoV-2 Infection. *NEJM*. 2020. doi: 10.1056/NEJMc2008597.
25. Cheema M., Aghazadeh H., Nazarali S. et al. Keratoconjunctivitis as the Initial Medical Presentation of the Novel Coronavirus Disease 2019 (COVID-19). *Can. J. Ophthalmol*. 2020. pii: S0008-4182(20)30305-7. doi: 10.1016/j.jcjo.2020.03.003.
26. Kim D., Quinn J., Pinsky B. et al. Rates of Co-infection Between SARS-CoV-2 and Other Respiratory Pathogens. *JAMA*. 2020. doi: <https://jamanetwork.com/> on 04/15/2020.
27. Recalcati S. Cutaneous manifestations in COVID-19: a first perspective. *J. Eur. Acad. Dermatol. Venereol*. 2020. doi: 10.1111/JDV.16387.
28. Casas C.G., Català A., Hernández, G.C. et al. Classification of the cutaneous manifestations of COVID-19: a rapid prospective nationwide consensus study in Spain with 375 cases. *Br.J. Dermatol*. 2020. doi: 10.1111/BJD.19163
29. Cheema M., Aghazadeh H., Solarte C. et al. Keratoconjunctivitis as the initial medical presentation of the novel coronavirus disease 2019 (COVID-19). *Canadian Journal of Ophthalmology*. DOI: 10.1016/j.jcjo.2020.03.003 Corpus ID: 214758418 [Electronic resource]. URL: [https://www.canadianjournalofophthalmology.ca/article/S0008-4182\(20\)30305-7/pdf](https://www.canadianjournalofophthalmology.ca/article/S0008-4182(20)30305-7/pdf) (date of issue: 29.04.2020)
30. Морозов С.П., Проценко Д.Н., Сметанина С.В. и др. Лучевая диагностика коронавирусной болезни (COVID-19):

- организация, методология, интерпретация результатов: препринт № ЦДТ — 2020 — I. М.: ГБУЗ «НПКЦ ДиТ ДЗМ», 2020; 60 с.
- Morozov S.P., Protsenko D.N., Smetanina S.V. et al. Radiation diagnosis of coronary viral disease (COVID-19): organization, methodology, interpretation of results: preprint № ЦДТ — 2020 — I. М.: ГБУЗ «НПКЦ ДиТ ДЗМ», 2020; 60 p. [in Russian].
30. Lippi G., Favaloro E.J. D-dimer is Associated with Severity of Coronavirus Disease 2019: A Pooled Analysis. *J. Thromb. Haemost.* 2020. doi: 10.1055/s-0040-1709650.
  31. Xu L., Liu J., Lu M. et al. Liver injury during highly pathogenic human coronavirus infections. *Liver Int.* 2020;40(5):998-1004. doi: 10.1111/liv.14435.
  32. Guan W.-J., Ni Z.-Y., Hu Y. et al. Clinical characteristics of 2019 novel coronavirus infection in China. *N Engl J Med.* 2020;382:1708-20. doi: 10.1056/NEJMoa2002032.
  33. Zhang C., Shi L., Wang F.S. Liver injury in COVID-19: management and challenges. *Lancet Gastroenterol. Hepatol.* 2020. doi: 10.1016/S2468-1253(20)30057-1.
  34. Young B.E., Ong S.W. X., Kalimuddin S. et al. Epidemiologic features and clinical course of patients infected with SARS-CoV-2 in Singapore. *JAMA.* 2020; 323(15): 1488-94. doi: 10.1001/jama.2020.3204 PMID: <http://www.ncbi.nlm.nih.gov/pubmed/32125362>.
  35. Cholankeril G., Podboy A., Aivaliotis V.I. et al. High Prevalence of Concurrent Gastrointestinal Manifestations in Patients with SARS-CoV-2: Early Experience from California. *Gastroenterology.* 2020. doi: 10.1053/j.gastro.2020.04.008.
  36. Chen N., Zhou N., Dong X. et al. Epidemiological and Clinical Characteristics of 99 Cases of 2019 Novel Coronavirus Pneumonia in Wuhan, China: A Descriptive Study. *Lancet.* 2020;395(10223):507-13. doi: 10.1016/S0140-6736(20)30211-7.
  37. Lin L., Jiang X., Zhang Z. et al. Gastrointestinal symptoms of 95 cases with SARS-CoV-2 infection. *Gut.* 2020; pii: [gutjnl-2020-321013](https://doi.org/10.1136/gutjnl-2020-321013). doi: 10.1136/gutjnl-2020-321013
  38. Wu Y., Guo C., Tang L. et al. Prolonged presence of SARS-CoV-2 viral RNA in faecal samples. *Lancet. Gastroenterol. Hepatol.* 2020; 5(5): 434-435. doi: 10.1016/S2468-1253(20)30083-2
  39. Gu J., Han B., Wang J. COVID-19: Gastrointestinal manifestations and potential fecal-oral transmission. *Gastroenterology.* 2020; 158(6): 1518-9. doi: 10.1053/j.gastro.2020.02.054.
  40. Xiao F., Tang M., Zheng X. et al. Evidence for gastrointestinal infection of SARS-CoV-2. *Gastroenterology.* 2020;158(6):1831-1833. doi: 10.1053/j.gastro.2020.02.055.
  41. Wander P., Epstein M., Bernstein D. COVID-19 presenting as acute hepatitis. *Am.J. Gastroenterol.* 2020. doi:10.14309/ajg.0000000000000660.
  42. Boettler T., Newsome P.N., Mondelli M.U. et al. Care of patients with liver disease during the COVID-19 pandemic: EASL-ESCMID position paper, *JHEP Reports.* 2020. doi: [org/10.1016/j.jhepr.2020.100113](https://doi.org/10.1016/j.jhepr.2020.100113).
  43. Lleo A., Invernizzi P., Lohse A.W. et al. Highlights for management of patients with Autoimmune Liver Disease during COVID-19 pandemic. *J. Hepat.* 2020. pii: S0168-8278(20)30212-9. doi: 10.1016/j.jhep.2020.04.002.
  44. Ji D., Enqiang Qin E., Xu J. et al. Non-alcoholic fatty liver diseases in patients with COVID-19: A retrospective study. *Journal of Hepatology.* 2020. doi: <https://doi.org/10.1016/j.jhep.2020.03.044>.
  45. Tapper E.B., Asrani S.K. The COVID-19 pandemic will have a long-lasting impact on the quality of cirrhosis care. *J. Hepatol.* 2020; pii: S0168-8278(20)30217-8. doi: 10.1016/j.jhep.2020.04.005.
  46. Saigal S., Gupta S., Sudhindran S. et al. Guidelines: Liver transplantation and COVID-19 (Coronavirus) infection: guidelines of the liver transplant Society of India (LTSI). *Hepatol. Int.* 2020. doi: 10.1007/s12072-020-10041-1.
  47. Bhimraj A., Morgan R.L., Shumaker A.H. et al. Infectious Diseases Society of America Guidelines on the Treatment and Management of Patients With COVID-19. *Clin. Infect. Dis.* 2020; pii: 5825667. doi: 10.1093/cid/ciaa478.
  48. Falcão M.B., de Góes Cavalcanti L.P., Filho N.M. F. et al. Case Report: Hepatotoxicity Associated With the Use of Hydroxychloroquine in a Patient With Novel Coronavirus Disease (COVID-19). *Am.J. Trop. Med. Hyg.* 2020. doi: 10.4269/ajtmh.20-0276.
  49. Sunkara B., Roofeh D., Silver S. et al. The devil's in the dosing: severe drug-induced liver injury in a hydroxychloroquine-naïve patient with subacute cutaneous lupus erythematosus and porphyria cutanea tarda. *Lupus.* 2018;27(8):1383-6. doi: 10.1177/0961203318768884.
  50. Makin A.J., Wendon J., Fitt S. et al. Fulminant hepatic failure secondary to hydroxychloroquine. *Gut.* 1994;35(4):569-70. doi: 10.1136/gut.35.4.569.
  51. Wei C.H., Penunuri A., Karpouzas G. Trolox necrosis, a novel mechanism for drug-induced hepatitis secondary to immunomodulatory therapy. *Exp. Mol. Pathol.* 2015;99(2):341-3. doi: 10.1016/j.yexmp.2015.08.006.
  52. van den Broek M.P. H., Möhlmann J.E., Abeln B.G. S. et al. Chloroquine-induced QTc prolongation in COVID-19 patients. *Neth. Heart. J.* 2020. doi: <https://doi.org/10.1007/s12471-020-01429-7>.
  53. Evaluating the drug-drug interaction risk of experimental COVID-19 therapies. [Electronic resource]. URL: <https://www.covid19-druginteractions.org> (date of the application: 30.04.2020)
  54. Коронавирус в России и в мире. [Electronic resource]. URL: [https://www.5-tv.ru/news/294861/koronavirus-vrossii-imire-aktualnye-dannye-na4maa/?utm\\_source=yxnews&utm\\_medium=desktop&utm\\_referrer=https%3A%2F%2Fyandex.ru%2Fnews](https://www.5-tv.ru/news/294861/koronavirus-vrossii-imire-aktualnye-dannye-na4maa/?utm_source=yxnews&utm_medium=desktop&utm_referrer=https%3A%2F%2Fyandex.ru%2Fnews) (date of the application: 04.05.2020) [In Russian]
  55. Sanders J.M., Monogue M.L., Jodlowski T.Z. et al. Pharmacologic Treatments for Coronavirus Disease 2019 (COVID-19) A Review. *JAMA.* 2020. doi: <https://jamanetwork.com/ on/05/01/2020>.
  56. Petherick A. Developing antibody tests for SARS-CoV-2. *Lancet.* 2020;395(10230):1101-2. doi: 10.1016/S0140-6736(20)30788-1.
  57. Roback J.D., Guarner J. Convalescent Plasma to Treat COVID-19 Possibilities and Challenges. *JAMA.* 2020. doi: 10.1001/jama.2020.4940.
  58. Lodder W., de Roda Husman A.M. SARS-CoV-2 in wastewater: potential health risk, but also data source. *Lancet Gastroenterol. Hepatol.* 2020. doi: [https://doi.org/10.1016/S2468-1253\(20\)30087-X](https://doi.org/10.1016/S2468-1253(20)30087-X).
  59. Разработка вакцин. Медвестник. [Электронный ресурс]. URL: [medvestnik.ru/chronicles/Razrabotka-vakcin.html](https://medvestnik.ru/chronicles/Razrabotka-vakcin.html) (дата обращения: 01.05.2020)
  - Vaccine development. Medvestnik. [Electronic resource]. URL: [medvestnik.ru/chronicles/Razrabotka-vakcin.html](https://medvestnik.ru/chronicles/Razrabotka-vakcin.html) (date of the application: 01.05.2020)