

А.Н. Смирнов*, Е.П. Погорельская, С.А. Васильев

ГБОУ ДПО «Российская медицинская академия последипломного образования», кафедра гематологии и трансфузиологии, г. Москва

ДИФФЕРЕНЦИАЛЬНАЯ ДИАГНОСТИКА ГИПЕРТЕРМИЙ ПРИ НЕИНФЕКЦИОННОЙ ПАТОЛОГИИ. ЧАСТЬ 2

Продолжение. Начало читайте в № 5(13)

Резюме

Гипертермия является одним из самых частых симптомов, встречающихся врачу в его повседневной практике. Необходимо чётко различать виды гипертермий, иметь представление о возможных причинах, сопутствующих симптомах, необходимых дополнительных исследованиях, которые помогут в кратчайшие сроки поставить правильный диагноз и назначить корректное эффективное лечение. В статье подробно рассмотрены самые разнообразные ситуации, которые могут привести к ГТ, а также приведены клинические примеры, демонстрирующие самые яркие ситуации, проявляющиеся ГТ.

Ключевые слова: гипертермия, температура тела, субфебрилитет, неинфекционные заболевания, лихорадка.

Abstract

Hyperthermia is one of frequent symptoms to any doctor in his every day practice. It is necessary to now definitions, possible causes and additional diagnostically methods, that can help to make correct diagnosis and provide treatment as soon as it is possible. In article we can find different situations in witch hyperthermia can be one of main symptoms. Authors also provide clinical cases that very well illustrate article.

Key words: hyperthermia, temperature of body, subfebrile condition, non-infectious diseases, fever.

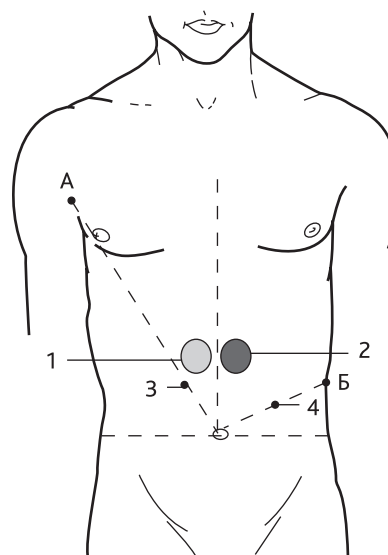
ГТ — гипертермия, ЛУ — лимфатический узел, ЛГМ — лимфогранулематоз, СКВ — системная красная волчанка, ХАГ — хронический агрессивный гепатит, ОРВИ — острая респираторная вирусная инфекция, ИК — иммунные комплексы.

Часто причиной ГТ оказывается холангит, холециститы, панкреатит (при этом выявляется пальпаторная болезненность в известных точках) (рис. 1). Трудно диагностируются абсцессы брюшной полости (межкишечные, постоперационные, посттравматические) и забрюшинные абсцессы.

Пример из практики

У больного Ш., 28 лет, на 6-е сутки после аппендэктомии повысилась температура до 38,5°C с ознобами, в крови — нейтрофильный лейкоцитоз, палочкоядерный сдвиг (13%), СОЭ — 48 мм/ч. Предположительный диагноз: ЛГМ. Рекомендована стероидная терапия. Однако при повторном физикальном исследовании живота и компьютерной томографии выявлен постоперационный абсцесс. Проведено хирургическое вмешательство.

Лихорадка — частый симптом при поствакцинальном синдроме (особенно после введения комбинированных вакцин). Сывороточная болезнь протекает с невысокой температурой тела, обильной стойкой кожной сыпью, отёками, увеличением ЛУ, печени и селезёнки, поносами, лейкоцитозом и эозинофили-



1 — зона Шоффара, 2 — зона Губергрица–Скульского; 3 — точка Дежардена, 4 — точка Мейо–Робсона; Б — соединительная линия.

Рисунок 1. Зоны болезненности при панкреатитах

*Контакты. E-mail: mw70@yandex.ru. Телефон: (499) 761-13-70

ей в крови. По нашим данным, так называемая лекарственная лихорадка связана с теми или иными дефектами иммунитета, она нередко предшествует клиническому дебюту лимфопролиферативной патологии — лимфосаркомы, хронический лимфолейкоз. По-видимому, в этих случаях имеет значение и генетическая детерминированность.

Периодические подъёмы температуры тела, сочетающиеся с ознобами и ухудшением самочувствия без чётких симптомов, при незначительных изменениях крови или без них и при нормальном анализе мочи, носят название периодической болезни. При этом подъём температуры тела начинается остро, внезапно, длится всегда определённый промежуток времени (часы или дни) и столь же внезапно проходит; характерна чёткая периодичность приступов. Чаще эта патология наблюдается у жителей Закавказья.

Субфебрильная температура тела — одно из наиболее частых проявлений патологии внутренних органов, центральной нервной системы, мочеполовой сферы, ЛОР-органов. При наличии скрытого в тканях воспалительного очага субфебрилитет сопровождается вечерней/ночной потливостью, разбитостью, миалгиями, снижением аппетита, умеренными «воспалительными» сдвигами в крови [11, 18] и в моче. Так протекают холецистит, отит, остеомиелит, очаговая пневмония. Однако отсутствие катара носоглотки при ГТ заставляет в таких случаях исключать аутоиммунную гемолитическую анемию, ХАГ, ЛГМ, сепсис. Иногда субфебрилитет — единственный клинический признак острого лейкоза, хронического пиелонефрита, а также гайморита и другой патологии ЛОР-органов; он может быть признаком тиреотоксикоза, острого вирусного гепатита (ещё в преджелтушном периоде) (табл. 1, 2). Повторно возникающая в течение дня субфебрильная температура (с редкими подъёмами до фебрильной) наблюдается не только при скрытых инфекционно-воспалительных очагах, но и в начальной стадии ЛГМ. Видимо, «беспричинная» зябкость, сменяющаяся потливостью, — обычная симптоматика при скрытых инфекционно-воспалительных очагах — вялотекущих синуситах, пиелитах, холециститах, тиреоидитах, аднекситах и др. Мы придаём значение и умеренно повышенной аксиальной температуре (36,9–37,1°C) как симптому скрытого инфекционно-воспалительного процесса. При наличии такого процесса только более продолжительная термометрия (в течение 15–20 минут) повторно выявляет субфебрильную температуру.

Клинический опыт показывает, что при вегетоневрозе, нейроциркуляторной дистонии, предменструальном синдроме¹, климаксе, дизэнцефалите (в отличие от инфекционно-воспалительных процессов)

субфебрилитет непостоянный, иногда регистрируется лишь в середине дня, при повторном (через 15–30 минут) измерении температура оказывается нормальной, затем — снова субфебрильной и т.д. Физическая нагрузка, волнение, пребывание на солнце вызывают субфебрилитет, чаще около 15 часов дня. Как правило, отсутствуют ознобы; ночная потливость — умеренная, но весьма выражены вегетативные и сосудистые расстройства (табл. 3). Подобный вегетативный субфебрилитет имеет место у 10–15% женщин молодого и среднего возраста, и во многих случаях он обусловлен железодефицитным состоянием² [11].

ГТ при гемопатиях, как правило, сопряжена с выраженной активацией системы фагоцитирующих мононуклеаров [1, 9]. К реактивным макрофагальным пролиферациям относятся: гистиоцитоз из клеток Лангерганса, гемофагоцитарные синдромы, гистиоцитоз синусов (болезнь Розаи–Дорфмана) [11, 18]. Для клиники гистиоцитозов характерно повышение температуры различной степени выраженности, артралгии; умеренный гепатолиенальный синдром. В картине крови отмечается преходящий моноцитоз. Гистиоцитозы характеризуются пролиферацией клеток моноцитарно-макрофагальной серии (без признаков клеточного атипизма) и дифференцировкой их до зрелых форм. Прогноз благоприятный. Генерализованный гистиоцитоз из клеток Лангерганса. Острая форма (болезнь Леттерера–Сиве) наблюдается у детей до 3-летнего возраста. Отмечается ГТ, кожная сыпь (папулосквамозного характера), увеличение ЛУ, печени и селезёнки, костные опухоли. При биопсии кожи выявляется поражение поверхностных слоёв дермы. При рентгенографии лёгких — мелкие инфильтраты. В костях видны зоны декальцинации. Прогноз плохой, особенно у новорождённых [9]. Хроническая форма (болезнь Хэнда–Шюллера–Кристиана) начинается в детском или юношеском возрасте. Клиника: слабость, ГТ, боли в костях. Нередко возникает деформация лица (при вовлечении зон орбиты — пучеглазие) и зубов. Часто наблюдается полидипсия/полиурия, обусловленные гипопитарным диабетом. При рентгенографии: зоны декальцинации в костях свода черепа, весьма характерно поражение нижней челюсти и деформация турецкого седла. В лёгких прогрессирует фиброз. Может формироваться лёгочное сердце. Картина крови: анемия нормохромного типа, нейтропения, снижение количества тромбоцитов. В мазках крови встречаются уродливые гистиоциты — крупные (диаметром 30–40 мкм) клетки с округлым омоложенным ядром; в некоторых ядрах видны одиночные нуклеолы; отдельные клетки имеют 2–3 ядра [1]. В пунктате костного мозга таких клеток значительно больше. Цитоплазма макрофагов

¹ Вся гамма вегетативных расстройств при этом синдроме объясняется гиперэстрогенией: пастозность лица и голеней, субфебрилитет, кардиалгии, метеоризм, депрессия, набухание молочных желёз.

² Однако следует исключить все другие причины субфебрилитета — респираторную, сердечно-сосудистую патологию, болезни желудочно-кишечного тракта, почек, щитовидной железы [4, 9, 11, 13, 18].

Таблица 1. Температура тела при некоторых внутренних и инфекционных болезнях

Субфебрильная	Фебрильная	Высокая
←-----ОРВИ-----→		
←-----Ангина-----→→→		
←---Хронические синуситы---→→→	-----→→→	
←---Хронический тонзиллит---→→→		
←---Зубные гранулёмы---→→		
←---Бронхиты---→→→		
←-----Острая пневмония-----→→→		
←-----Плеврит-----→→→		
←-----Хроническая пневмония-----→→→		
←-----Туберкулёз-----→→→		
←-----Ревматизм-----→→→		
←-----Эндокардит-----→→→		
←-----Васкулиты-----→→→		
←---Перикардит---→→→		
←---Инфаркт миокарда---→→→		
←-----Иммунокомплексная патология-----→→→		
←-----Тромбофлебит-----→		
←-----Вирусный гепатит---→→		
←-----ХАГ-----	-----→→→	
←-----Постнекротический цирроз печени-----→→→		
←-----Холангит-----→→→		
←-----Холецистит-----→		
←---Абсцесс поддиафрагмальный---→→		
←---Абсцесс межкишечный---→→→		
←-----Язвенный колит-----→→→		
←-----Железодефицитная анемия-----→→		
←-----Аутоиммунная гемолитическая анемия-----→→		
←-----Острые лейкозы-----→→→		
←-----Гематосаркомы-----→→→		
←-----ЛГМ-----→→→		
←-----Макрофагальная опухоль-----→		
←-----Инфекционный мононуклеоз-----→→→		
←-----Острый пиелит-----→→→		
←-----ХПН-----→→→		
←-----Паранефрит-----→→		
←-----Гипернефрома-----→→		
←-----Гнойный простатит-----→→→		
←-----Диэнцефальный синдром-----→		
→-----Менингиты-----→→→		
←---Тиреотоксикоз---→→→		
←-----Легионеллёз-----→		
←-----Малярия-----→→→		
←-----Ботулизм-----→→		
←-----Бруцеллёз-----→→		
←-----Дизентерия-----→→		
←-----Туляремия-----→→		
←-----Лейшманиоз-----→→→		
←-----Тифы-----→→→		
←-----СПИД-----→→→		
←-----Сепсис-----→→→		
←-----Артифициальная температура-----→→→		

-----→ — наблюдается в большинстве случаев;

-----→ — наблюдается не во всех случаях.

при болезни Хэнда–Шюллера–Кристиана широкая, фиолетового оттенка. Характерен феномен фагоцитоза этими клетками эритроцитов (эритрофагия). В тканевых биоптатах при болезни Леттерера–Сиве и Хэнда–Шюллера–Кристиана видна выраженная пролиферация макрофагов-гистиоцитов; в некоторых клетках ядро с довольно тонким хроматином, но явных признаков клеточного атипизма нет. В пунктатах костного мозга из очага поражения характерно обилие остеобластов и остеокластов, что заставляет дифференцировать гистиоциты от раковых метастазов, миеломных клеток и плазмоцитов. Диагностическая триада при болезни Хэнда–Шюллера–Кристиана: поражение мембранозных костей, гипопизарный диабет и экзофтальм. Нелегко дифференцировать

болезнь Хэнда–Шюллера–Кристиана с макрофагальными опухолями, закономерно дающими ГТ.

Гистиоцитарная саркома (макрофагальная саркома) — это бластная опухоль из антигенперерабатывающих макрофагов. Она отличается выраженным токсикозом, высокой лихорадкой (без ознобов). Поражаются ЛУ, кожа, селезенка, печень. В пунктате из зон поражения видны макрофагальные бласты с характерным гемофагоцитозом: крупные клетки с широкой эозинофильной цитоплазмой [4, 8]. Имеются неяркие признаки клеточного атипизма: ядра макрофагальных бластов нередко уродливые; встречаются многоядерные клетки и макрофагальные бласты. Цитохимически выявляется α -нафтилэстераза,

Таблица 2. Типы лихорадок и нозология

Типы лихорадки	Каким заболеваниям свойственны
Постоянная	Долевая пневмония, острый панкреатит; рожистое воспаление, корь, тифы (брюшной, сыпной), ящур, СПИД, гипернефрома
Ремиттирующая	ОРВИ, ангина, периодонтит, очаговая пневмония, плеврит, ревматизм, СКВ, ревматоидный артрит, болезнь Бехтерева, ЛГМ, паранефрит и др. абсцессы, ХАГ, туберкулёз, саркоидоз, флегмоны, сепсис
Перебегающая	Сепсис, плеврит, пиелонефрит, малярия, остеомиелит, гайморит, туберкулёз
Истоющая	Сепсис, абсцессы внутренних органов; туберкулёз, множественная миелома, макрофагальная опухоль, СПИД, гипернефрома
Волнообразная	ЛГМ, бруцеллёз
Возвратная	Возвратный тиф, ЛГМ, гайморит

Таблица 3. Дифференциальная диагностика субфебрилитетов

Признаки	Очаговая инфекция	Туберкулёзная интоксикация	Эндокринно-неврогенный субфебрилитет
Слабость	±	+	—
Динамика температуры	Субфебрилитет постоянно, могут быть ознобы	Субфебрилитет вечером	Температура лабильна
Кашель	—	Сухой, приступообразный	—
Кровохарканье	—	Редко	—
Перенесённые болезни	Ангины, фурункулёз, пневмония и т.д.	Плеврит, «золотуха», бронхоаденит	Психотравмы, грипп, сотрясение головного мозга
Контакт с больным туберкулёзом	—	Часто	—
Одышка	±	+	+
Тахикардия	+	+	±
Лейкоцитоз	Нейтрофильный	Иногда моноцитоз	—
Анемия	Редко	±	—
Ускорение СОЭ	+	+	—
Рентгенография грудной клетки	Норма	Петрификаты медиастинальных лимфатических узлов	Норма
Рентгенография брюшной полости	Норма	Петрификаты мезентериальных ЛУ	Норма
Тест Манту	—	+++	—
Посев крови	+ при ознобе	Стерилен	Стерилен
Эффект туберкулостатической терапии	+	++ (иногда на 3–4 нед.)	—

+++ — резко выраженный признак; ++ — выраженный признак; + — признак наблюдается почти всегда; ± — признак чаще наблюдается, чем отсутствует; — — признак чаще отсутствует, чем наблюдается; - — отсутствие признака.

подавляемая фторидом натрия; резко положительные реакции на неспецифическую эстеразу и на лизоцим. Отмечается экспрессия маркеров CD11c; CD14; CD64; CD68 [1, 10]. Макрофоликулярная лимфома Брилла–Симмерса вначале является нодулярной лимфоцитомой: опухоль представлена зрелыми клетками — лимфоцитами и пролимфоцитами, т.е. это доброкачественная опухоль. Наблюдаются гигантские фолликулы, в центре их — пролимфоциты и иммунобласты, а на периферии (мантия) — зрелые лимфоциты³. Болеют лица среднего возраста (медиана — 50 лет). Только через 7–10 лет формируется вторая стадия заболевания: ЛУ увеличиваются и уплотняются, появляется ГТ и другие симптомы токсикоза. В этот период патогистологическая картина соответствует уже диффузно-нодулярной лимфобластной лимфосаркоме. Отмечается экспрессия маркеров CD19; CD 20; CD22; CD79a; CD10; sIgD+ [9, 10]. Вопреки распространённому мнению, лейкозы *suī generis* нечасто сопровождаются лихорадкой. ГТ в этих случаях объясняется активацией патогенной микрофлоры; несомненную роль играет и цитолиз.

Особняком от гематосарком располагается нозологическое семейство ЛГМ⁴. Практически в 100% случаев эта патология сопровождается ГТ (ведущий симптом токсикоза), отличается выраженной клеточной реакцией макроорганизма на злокачественные клетки — эозинофильно-нейтрофильно-лимфоидными гранулёмами. Характерна также эозинофилия в периферической крови, нередко — эозинофильно-базофильная ассоциация. Однако если у пациентов с ЛГМ возникают ознобы, это всегда означает присоединение инфекционных осложнений («масса живых микробов в крови» — септицемия).

При синдроме Шенлейна–Геноха (капилляротоксикозе) наряду с лихорадкой без ознобов, болями в крупных и средних суставах, схваткообразными болями в средней и правой боковой области живота наблюдается симметричная петехиально/папулёзная сыпь, вплоть до некроза на коже нижней части спины, ягодиц, разгибательных поверхностей рук и ног; нередко кровоизлияния в терминальный отдел подвздошной кишки; гематурия. Может быть рвота/понос (иногда с примесью крови); нередко синдром Рейно, холоддовая крапивница, холоддовой гемолиз. Патогенез: иммунокомплексный, часто связь с инфекцией (в том числе кишечной). По нашим данным, провоцирующее влияние оказывают пищевые аллергены (кофе, шоколад, цитрусовые), лекарственные и парфюмерные аллергены, а также охлаждение организма. Капилляротоксикоз значительно чаще наблюдается у женщин. Диагностика: значительно повышен титр низкомолекулярных ЦИК, повышен уровень фактора Виллебранда в плазме. В перифери-

ческой крови: эозинофилия, ускорение СОЭ. Выявляются признаки ДВС-синдрома [2, 11]. Дифференциальную диагностику необходимо проводить с острой хирургической патологией органов брюшной полости, с другой ИК-патологией (СКВ, ревматоидный артрит). ГТ типична и для других геморрагических васкулитов и гранулематозов (синдром Вегенера, гигантоклеточный артериит) [4, 9, 11, 13]. Эти более редкие заболевания обязательно должны быть подтверждены соответствующим биопсийным материалом и консультацией опытного морфолога.

При лейкоцитокластическом васкулите возникает воспаление стенок кровеносных сосудов, периваскулярные инфильтраты состоят из нейтрофилов. Пусковым патогеном являются секреты нейтрофильных гранул. Заболевание может иметь как аутоиммунную, так и инфекционную природу. За период с 1986 по 2008 г. нами обследовано и пролечено 17 больных лейкоцитокластическим васкулитом (11 женщин и 6 мужчин в возрасте от 18 до 48 лет). У всех больных наблюдались характерные признаки заболевания: высыпания, возвышающиеся над уровнем кожи; при гистологическом исследовании — нейтрофильные периваскулярные инфильтраты. Отмечалось небольшое, но значимое снижение содержания лейкоцитов и эритроцитов в крови. Наша схема лечения включала постепенно снижающиеся дозы сульфасалазина: 2 г/сут — 4 недели; 1,5 г/сут — 3 недели; 1 г/сут — 3 недели; 0,5 г/сут — 3 недели; поддерживающая доза составила 0,125–0,25 г/сут длительно. Сульфасалазин содержит в составе молекул производные салициловой кислоты и обладает как противомикробным, так и противовоспалительным действием. Ремиссия заболевания у 87% пациентов достигалась через 2–3 недели лечения: исчезали клинические проявления васкулита, нормализовался уровень лейкоцитов в крови. Пролонгация терапии сульфасалазином была направлена на сохранение ремиссии заболевания и исключение рецидивов васкулита.

Лихорадка свойственна также иммунокомплексной патологии, она обусловлена как распадом клеток, так и инфекционными осложнениями, частыми при иммунодефиците⁵ у этих больных (ГТ смешанного генеза). В основе «ревматических» болезней — повреждение эндотелия циркулирующими низкомолекулярными ИК. ИК прилипают к эндотелию, вызывая тромбозы, некрозы, асептическое воспаление с последующим инфицированием [9, 18]. Так протекают ревматоидный артрит, СКВ, системная склеродермия, нодозный периартериит и др. ГТ может быть признаком и других ИК-болезней. Известно, что ревматоидный артрит и болезнь Бехтерева в молодом возрасте могут начинаться с гектической лихорадки, профузных потов, ознобов — «септические

³ Иммунофенотипически — неопухолевые.

⁴ Родоначная к-ка для ЛГМ неизвестна; опухолевые очаги вызывают необычную ответную реакцию макроорганизма.

⁵ Исходные дефекты иммунитета — основная предпосылка ИК-патологии и опухолевого роста.

формы», однако наличие суставного синдрома подсказывает диагноз. При РА характерны симптомы поражения межфаланговых и пястно-фаланговых сочленений. Определённое значение (инфекционное и иммунокомплексное) имеет стоматогенный инфекционный синдром [9, 18]. Он обусловлен влиянием патогенной микрофлоры гранулём в прикорневой зоне неудачно пломбированных зубных каналов.

Гранулоцитопении при неконтролируемом воздействии проникающей радиации также сопровождаются ГТ, которая является следствием как цитолиза, так и инфекционных осложнений. Острая лучевая болезнь возникает в результате однократного короткого воздействия проникающей радиации на весь организм в дозе более 1 Гр⁶. Опасность облучения человека возникает в результате аварий исследовательских и промышленных ядерных реакторов, а также при неосторожном обращении с промышленными радиоактивными источниками (капсулы гамма-дефектоскопов). Проникающая радиация вызывает ионизацию внутриклеточной воды, образование свободных радикалов и поэтому повреждает все без исключения ткани и органы тела. Наиболее чувствительны к радиации быстро делящиеся клетки: костный мозг, кишечник, кожа.

В период лучевого агранулоцитоза развиваются инфекции, вызываемые микрофлорой внешней среды, ротовой полости, верхних дыхательных путей, кишечника и др. Наблюдаются некрозы слизистых оболочек рта, глотки, некрозы кожи, высокая постоянная лихорадка с ознобами. Как правило, при уровне лейкоцитов менее 500/мкл быстро развивается пневмония [9, 11].

Пример из практики

У больного Е., 35 лет, температура до 40°С с ознобами, боли в горле, резкая слабость. Амбулаторный диагноз: ОРВИ. На 4-й день болезни при обследовании выявлен агранулоцитоз: лейкоцитов – 1000/мкл, в формуле единичные нейтрофилы; картина сепсиса. В дальнейшем установлено, что 3 дня назад пациент подвергся случайному облучению от медицинского гамма-источника; суммарная поглощённая доза на всё тело около 750 сГр (летальная доза – 600 сГр).

Все воспалительные процессы при гранулоцитопениях развиваются по некротическому варианту. Радикально меняется и клиника. Так, при агранулоцитарной пневмонии аускультативно не выявляется крепитация и влажные бронхиальные хрипы, не видно и теневого очагов при рентгеновском исследовании лёгких. Опорные симптомы в диагностике агранулоцитарной пневмонии: выраженная одышка с участием в дыхании крыльев носа и грудных мышц на фоне высокой ГТ. При любом агранулоцитозе (но особенно — при остром иммунном лизисе) неизбежно

но возникает ГТ как результат и цитолиза, и немедленной активации патогенной микрофлоры.

Мы наблюдали 13 случаев, когда септическая ГТ развёртывалась на фоне тайного приёма цитостатиков с последующим развитием миелотоксического агранулоцитоза, инфекционных осложнений, выраженного геморрагического тромбоцитопенического синдрома [11]. У большинства таких больных наступал летальный исход. В этих случаях речь идёт об истеро-невротических реакциях у психопатической личности с глубоким «уходом пациента в болезнь». Большинство больных были с тем или иным медицинским образованием. Нередко врач общей практики встречается и со случаями симуляции ГТ.

Ⓐ

Список литературы

1. *Абрамов М.Г.* Клиническая цитология. Изд. 2-е. М.: Медицина, 1974.
2. *Баркаган З.С., Момот А.П.* Диагностика и контролируемая терапия нарушений гемостаза. М.: Ньюдиамед, 2001.
3. *Богомолов Б.П.* Инфекционные болезни. М.: Ньюдиамед, 2007.
4. *Вайль С.С.* Ошибки клинической диагностики. Ленинград: Медицина, 1969.
5. *Воробьев А.И., Бриллиант М.Д.* и др. Патология иммунных комплексов // Терапевт. архив. 1979. № 9. С. 3.
6. *Затуروف Ф.* Симптомы внутренних болезней. Цветной атлас. Пер. с англ. М.: Практика, 1997.
7. Карманный справочник по диагностическим тестам. Пер. с англ. под ред. В.С. Камышикова. М.: Медпрессинформ, 2004.
8. Клиническая онкогематология. Под ред. М.А. Волковой. 2-е изд. М.: Медицина, 2010.
9. Общая врачебная практика. Под ред. Дж. Нобеля. Пер. с англ. М.: Практика, 2005.
10. Онкология. Справочник практического врача. Под ред. И.В. Поддубной. М.: Медпрессинформ, 2009.
11. *Смирнов А.Н.* Болезни крови. М.: Энциклопедия, 2008.
12. *Тамарин И.В., Ляускина Е.Б., Васильев С.А.* Система гемостаза при септическом шоке у больных с миелотоксическим агранулоцитозом // Вестник интенсивной терапии. 5-й Всероссийский съезд анестезиологов и реаниматологов. 1996. Т. 2. С. 106–107.
13. *Тейлор Р.Б.* Трудный диагноз. Пер. с англ. Т. 1, 2. М.: Медицина, 1989.
14. *Тотолян А.А., Фрейдлин И.С.* Клетки иммунной системы. СПб.: Наука, 1999.
15. *Хегглин Р.* Дифференциальная диагностика внутренних болезней. 8-е изд. Пер. с нем. М.: Инженер, 1993.
16. *Челель Э.* и др. Основы клинической иммунологии. Пер. с англ. 5-е изд. М.: Гэотар, 2009.
17. *Dinarello C.A., Cannon J.G.* New concepts in the pathogenesis of Fever. Arch. Intern. Med. 1995. № 155. P. 8.
18. *Kumer P.J., Clark M.L.* Clinical Medicine. 2nd Edit. London. Tindall. 1990.
19. *Petersdorf R.J., Bison P.B.* Fever of unexplained origin: Report on 100 cases. Medicine. 1961. № 40. P. 1.

Авторы заявляют, что данная работа, её тема, предмет и содержание не затрагивают конкурирующих интересов.

⁶ Сантигрэй — единица поглощённой дозы радиации (уст. — рад).